*Ja. 1. 10.

TUBERCULOSE & MALADIES DU CŒU

DE

L'ENDOCARDITE TUBERCULEUSE SIMPLE

TUBERCULOSE & MALADIES DU CŒUR

DE
L'ENDOCARDITE TUBERCULEUSE SIMPLE

PAR

Le Docteur Léopold BRAILLON

ANCIEN INTERNE DES HÔPITAUX DE PARIS
ET DE L'HOSPICE DES ENFANTS-ASSISTÉS

ROYAL COLLEGE OF PHYSICIANS, LONDON. LIBRARY.

PARIS
G. STEINHEIL, ÉDITEUR
2, RUE CASIMIR-DELAVIGNE, 2

1904

Digitized by the Internet Archive
in 2015

https://archive.org/details/b21988602

CHAPITRE PREMIER

Historique.

La notion de l'existence, au niveau de l'endocarde, de lésions de nature tuberculeuse est de date relativement récente. Si en 1806, Corvisart signale de *petits tubercules endurcis* dans l'épaisseur de la valvule mitrale d'un individu atteint de tuberculose pulmonaire, de péricardite tuberculeuse et de carie costo-vertébrale, les connaissances scientifiques que l'on avait alors sur le tubercule n'étaient pas encore suffisamment précises pour que cette observation isolée puisse être retenue. L'œuvre de Laënnec, de qui date vraiment la période moderne de l'histoire de la tuberculose, celle de ses élèves et de ses successeurs immédiats, Louis, Andral, est muette sur la question qui nous occupe.

Plus tard, l'*endocardite* rentrera presque tout entière avec Bouillaud dans le domaine du rhumatisme, 1836, et Rokitanski érigera en loi l'antagonisme de la tuberculose pulmonaire et des affections valvulaires cardiaques, 1846.

C'est cependant l'époque où partout se poursuivent avec passion les investigations de l'anatomie macroscopique, où, comme on l'a dit, l'autopsie devient le but de la clinique, et Wagner, en 1861, rapporte la première observation de tubercule caséeux de l'endocarde. Lancereaux, Letulle, Perroud se fondent également sur l'aspect des lésions pour

rattacher à la tuberculose les altérations de l'endocarde rencontrées à l'autopsie des phtisiques.

Cependant l'avènement de la bactériologie mettait en évidence la pluralité des endocardites, en même temps que l'origine microbienne de la plupart d'entre elles, pendant que le tubercule, dont la nature et la spécificité avaient soulevé dans tout le cours du XIXe siècle, depuis les travaux de Villemain en particulier, tant de discussions passionnées, trouvait avec Koch son critérium définitif dans la présence au niveau des tissus néoplasiques d'un agent microbien spécifique, reconnaissable à sa morphologie et à ses réactions histo-chimiques, cultivable, et fonction de la virulence et de l'inoculabilité des produits tuberculeux et scrofuleux.

Il était impossible, pendant que l'on travaillait de tous côtés à établir la pathogénie et la nosologie des affections de l'endocarde, de ne pas chercher à définir le rôle du bacille de Koch en pathologie cardiaque : son domaine s'étendait tous les jours et il n'était bientôt plus d'organe ou de tissu dans la pathologie desquels il ne devînt un facteur prépondérant. En outre, la recherche de localisations intracardiaques s'imposait dans l'étude d'une infection, à chaque pas de l'histoire de laquelle on était obligé d'invoquer la propagation et la dissémination du bacille par la voie sanguine.

Les constatations anatomiques et bactériologiques ne correspondaient cependant pas à ces idées *à priori*, et jusqu'à ces dernières années c'est l'existence même d'une endocardite tuberculeuse qui s'est trouvée en question.

La première étude d'ensemble qui ait paru sur ce sujet est la thèse de Teissier, 1894.

Dans ce travail, qui marque une date dans l'histoire des rapports de la tuberculose avec les maladies de cœur, l'auteur ne rapporte à l'actif des lésions de l'endocarde à bacilles de Koch qu'une observation de Lion, un cas de Londe et Petit, ceux de Cornil, Kundrat, Burkhardt, Brash, Fraentzel, Heller. De son côté il n'a pu rencontrer un seul cas de tuberculose endocardique. Il conclut donc à l'extrême rareté de l'endocardite spécifique, lésion toujours secondaire, due à l'irruption du bacille dans le sang, s'accompagnant d'une tuberculose miliaire généralisée, sans aucune valeur pronostique.

Les constatations faites jusqu'à ces derniers temps n'ont rien modifié à ces conclusions de Teissier : des exemples d'endocardite à bacilles de Koch ont été rapportés par Thiry, Etienne, Aguerre, Auché et Chambrelent, Leyden, Henke, Benda, Poncet et Dor, Ferrand et Rathery. Toutes ces observations s'appuient soit sur l'examen direct, soit sur l'inoculation, soit sur les deux méthodes à la fois. Mentionnons la thèse de Banquet, 1898, qui fait la critique des observations alors connues et ne regarde comme probants qu'un très petit nombre de cas.

Cependant la médecine expérimentale entre les mains de Michaëlis et Blum, 1898, confirmait les résultats probants fournis dans quelques cas par l'observation et établissait définitivement l'existence d'une endocardite verruqueuse à bacilles de Koch.

L'endocardite tuberculeuse n'en restait pas moins une simple curiosité anatomique ; toujours rencontrée à l'autopsie d'individus ayant succombé à des lésions viscérales avancées, pulmonaires le plus souvent, ne jouant aucun

rôle dans l'évolution et dans la terminaison de la maladie, on ne pouvait lui accorder aucune importance clinique, aucun rôle pathologique.

Cependant à la suite de Traube, 1864, des auteurs de plus en plus nombreux battaient en brèche la loi de Rokitanski et Potain et Teissier établissaient sur de nombreux documents anatomiques et cliniques les rapports de certaines lésions valvulaires, de certaines affections orificielles avec le terrain tuberculeux. Barbier (1) confirmait récemment la fréquence à l'autopsie de l'enfant tuberculeux des scléroses valvulaires, mises en évidence chez l'adulte par Teissier.

Au cours de ses travaux sur le rhumatisme tuberculeux le professeur Poncet (2), décrivant à ce dernier comme à la polyarthrite rhumatismale aiguë des localisations viscérales, accompagnant les déterminations articulaires, regardait comme vraisemblable l'existence d'un rhumatisme tuberculeux de l'endocarde ; des thèses de ses élèves apportaient à l'appui de cette hypothèse d'intéressantes observations (Chambelland, Verdeau).

Malgré l'importance de ces travaux le rôle de la tuberculose dans la genèse des cardiopathies est resté jusqu'à présent une des questions les moins connues et les plus discutées de la pathologie cardiaque. La localisation du bacille de Koch au niveau de l'endocarde ne paraissant pas pouvoir être invoquée, il a fallu attribuer aux lésions chroniques de l'endocarde dont les rapports avec la diathèse tuberculeuse étaient particulièrement nets une pathogénie tout à fait différente de ce que l'on savait de la nature du processus tuberculeux

(1) *Bulletin médical*, 1903.
(2) *Académie de médecine* et *Lyon médical*, 1902.

au niveau des autres organes ; on était conduit à les considérer comme des lésions d'origine non de nature tuberculeuse, comme des affections para-tuberculeuses d'ordre exclusivement toxique (Potain et Teissier, Poncet). D'autre part, aucun caractère macroscopique, histologique, bactériologique tiré des lésions elles-mêmes ne permettant d'affirmer que telle lésion valvulaire était bien en rapport avec le terrain tuberculeux, il en résultait une extrême confusion dans l'interprétation des faits. Il fallait distinguer en effet dans l'étude des lésions orificielles des tuberculeux, celles qui n'offrant aucun rapport avec le processus spécifique ne se rencontraient qu'à titre de simple coïncidence, de celles qui « présentant dans leur évolution, leur étiologie, une réelle individualité, avaient au contraire avec la tuberculose des relations nosologiques certaines ». On ne pouvait y arriver qu'à l'aide d'impressions personnelles conduisant les auteurs à des opinions différentes, qu'au moyen de statistiques difficiles à interpréter et souvent contradictoires.

Les faits qu'il nous a été donné d'observer dans le cours de notre internat nous ont conduit à proposer une conception nouvelle du rôle de la tuberculose dans la genèse des cardiopathies. Nous croyons qu'il est possible d'envisager aujourd'hui cette question comme un cas particulier de la tuberculose des séreuses et des réactions de l'endocarde vis-à-vis des processus infectieux. Le but de notre travail est d'établir que l'infection doit être mise à la base des affections valvulaires d'origine tuberculeuse, envisagées comme la conséquence, comme le véritable processus de guérison d'une endocardite aiguë ou subaiguë à bacilles de Koch, ayant les caractères essentiels des endocardites simples et

évoluant comme une tuberculose primitive, locale et de virulence atténuée. Nous pensons établir en même temps, que l'étude bactériologique du sang à la période *virulente* de la tuberculose endocardique constitue une méthode qui permettra sans doute de lui rattacher bien des lésions valvulaires dont l'origine et la nature étaient jusqu'ici inconnues.

Si nous sommes parvenu à mener à bien la tâche que nous avons assumée, nous le devrons à des collaborateurs dont le secours nous a été précieux. Le Dr André Jousset, avec une bienveillance dont nous ne saurions trop le remercier, a mis à notre disposition toutes les ressources d'une technique aussi sûre dans ses résultats qu'ingénieuse dans ses procédés. Notre excellent maître, le Dr OEttinger, nous a aidé de son expérience clinique, nous a encouragé de ses conseils, nous a donné l'appui de son autorité. Comme pour tous ses élèves, les moments que nous avons passés auprès de lui resteront parmi les meilleurs souvenirs de nos années d'internat.

M. le professeur agrégé Vaquez a apporté à nos premières conclusions à la Société médicale des hôpitaux la consécration d'une observation personnelle, et de la haute compétence qu'il s'est acquise dans tout ce qui concerne les maladies de l'appareil circulatoire.

Nous rendrons hommage à la mémoire de Péron, dont les magnifiques travaux sur les tuberculoses de la plèvre ont été le flambeau qui a éclairé notre marche.

Nous avons enfin à cœur d'exprimer à tous ceux de nos maîtres, de nos amis, de nos camarades de Lille et de Paris, qui pendant le cours de nos études médicales nous ont instruit, encouragé et soutenu, l'expression de notre profonde

reconnaissance. C'est grâce à eux que nous avons pu, en étant promu au titre et aux fonctions d'interne des hôpitaux de Paris, nous instruire à l'une des premières écoles de clinique du monde ; c'est grâce à eux que nos quatre années d'internat ont pu nous être profitables. Que nos collègues d'internat, en particulier nos camarades de l'Hôtel-Dieu, de la Pitié, de Broussais et des Enfants-Assistés, soient assurés que nous garderons le souvenir des bons moments passés à l'hôpital, dans l'atmosphère gaie, libre et indépendante de la salle de garde.

M. le professeur Hutinel, après nous avoir accueilli comme externe, a bien voulu nous confier les fonctions d'interne dans son beau service de l'hospice des Enfants-Assistés. Il nous fait aujourd'hui l'honneur de présider notre thèse. Que notre cher maître reçoive l'expression de nos sentiments reconnaissants pour toutes les marques d'intérêt et d'amitié qu'il nous a prodiguées, pour les précieux enseignements que nous lui devons dans ce domaine de la pathologie infantile qu'il connaît si bien.

CHAPITRE II

Anatomie pathologique.

Il est classique de décrire à la tuberculose de l'endocarde *une forme caséeuse*, et une *forme granulique* ; à côté de ces deux formes anatomiquement spécifiques, il est des cas, de beaucoup les plus nombreux, où par l'examen macroscopique ou histologique les lésions bacillifères ne se différencient pas des altérations produites au niveau de la séreuse intra-cardiaque par les divers agents microbiens. Il s'agit là de la *forme inflammatoire*, de l'endocardite tuberculeuse proprement dite.

1° **Tuberculose caséeuse.** — L'endocardite caséeuse a été la première connue. Dans le cas de Wagner, un tubercule gros comme la moitié d'un pois occupait une colonne charnue, entre l'orifice aortique et la pointe du cœur. Ce tubercule renfermait une matière ramollie d'un gris jaunâtre. Quatre tubercules miliaires très petits occupaient ce même ventricule.

Dans un cas de Lancereaux chez un phtisique avec péricardite tuberculeuse, on trouvait sur la tricuspide, au niveau de la face auriculaire, 4 ou 6 dépôts jaunâtres qui, incisés, présentaient à leur centre un petit foyer formé par une substance liquide blanchâtre composée de granulations moléculaires et graisseuses, de cellules arrondies et gra-

nuleuses. Au niveau de la mitrale, on trouvait en dehors de quelques granulations blanchâtres miliaires groupées au niveau de l'un des prolongements de la face auriculaire, une masse arrondie du volume d'un noyau de cerise avec substance caséeuse centrale et couches concentriques de fibrine.

Chez une autre malade ayant un lupus de nez, atteinte d'arthrite scrofuleuse, les valvules du cœur gauche présentent de petites nodosités jaunâtres granuleuses qui, traitées par l'acide acétique, donnent une légère effervescence due au carbonate de chaux. Aucune autre cause que la maladie générale ne venant rendre compte ici de ces altérations, l'auteur admet l'existence d'une endocardite tuberculeuse ou scrofuleuse, en se fondant sur l'apparence caséeuse des lésions, sur leur infiltration par des sels de chaux analogues aux granulations crétacées du poumon.

Dans le cas de Letulle concernant un enfant de 5 ans 1/2 ayant succombé à des lésions de tuberculose généralisée, l'endocarde ventriculaire gauche présente des petites masses dures, d'un jaune verdâtre, siégeant l'une au niveau de la paroi interventriculaire, l'autre près du sommet d'un des piliers de la valvule mitrale. A l'examen ces petites masses sont formées de substance caséeuse, probablement tuberculeuse.

Tous ces cas sont antérieurs à la connaissance du bacille de Koch. Parmi ceux qui peuvent se réclamer de la sanction bactériologique nous citerons le cas de Thiry, qui a trouvé dans le cœur droit d'un enfant de 5 mois une petite masse fibreuse grosse comme une tête d'épingle, arrondie, jaunâtre, adhérente à l'endocarde de la face postérieure du ventricule, développée entre l'endocarde et le myocarde. Le

centre de cette végétation était nettement caséeux. Le bacille de Koch peut être décelé sur des coupes de cette endocardite. Un cobaye inoculé avec un fragment mourut tuberculeux au bout de vingt jours. L'observation de Benda rentre également dans cet ordre de faits.

M. le professeur Cadiot (d'Alfort) a bien voulu nous communiquer les constatations qu'il a faites à l'autopsie d'un chien ayant succombé à la tuberculose généralisée. Il existait dans l'épaisseur d'une lame de la mitrale un petit nodule du volume d'un grain de plomb à peu près saillant sur les deux faces de cette lame. La partie centrale de ce petit foyer était ramollie et contenait de très nombreux bacilles.

Il existe donc bien une tuberculose caséeuse de l'endocarde. Mais le peu de cas que nous avons pu en rapporter, la pénurie des observations, surtout frappante, si on considère le petit nombre de faits positifs rencontrés par l'école anatomique du siècle dernier, en indiquent suffisamment la rareté. Les foyers caséeux, quelquefois uniques, sont souvent multiples, on les rencontre peut-être plus souvent au niveau de l'endocarde pariétal que de l'endocarde valvulaire. Ces foyers contenant à leur centre une substance ramollie ayant les caractères du pus tuberculeux peuvent être à la périphérie incrusté de sels calcaires. Leur volume varie de celui d'une tête d'épingle à celui d'un noyau de cerise. Ils paraissent être séparés des cavités cardiaques par les couches superficielles de l'endocarde plus ou moins altérées.

2° **Tuberculose granulique.** — La *forme granulique* a été décrite tout d'abord par Perroud. Chez une malade morte de granulie, la valvule mitrale était garnie près de son bord libre d'une multitude de petites végétations confluentes, rosées, qui lui formaient un liseré épais finement

découpé et des plus élégants. Ces végétations semblaient formées, à la loupe, d'un grand nombre de granulations.

Weigert admet que la tuberculose miliaire de l'endocarde se trouve d'une façon presque régulière dans la granulie. « Si l'on recherchait soigneusement la présence des nodules au lieu d'élection, à peine dans dix cas s'en trouverait-il un seul où ils manqueraient. » La forme granulique de la tuberculose de l'endocarde est regardée comme fréquente par Fraentzel, par Heller. Brash, dans 24 cas de granulie l'aurait rencontrée 19 fois.

Nous avons cependant déjà contesté, dans un travail antérieur (1), l'existence même d'une granulie de l'endocarde, qu'il est classique de regarder comme la lésion bacillaire typique et la plus fréquente de la séreuse intra-cardiaque. Teissier n'en a pas rencontré un seul cas au cours de recherches minutieusement pratiquées pendant trois ans. Les professeurs Potain, Landouzy, Bouchard, Hutinel, Charrin, Roger ne l'ont jamais observée.

La granulation tuberculeuse de l'endocarde paraît, d'autre part, totalement inconnue en pathologie expérimentale.

Un fait positif ayant une valeur absolue que ne peuvent infirmer des faits négatifs même très nombreux, il faudrait cependant admettre l'existence au niveau de l'endocarde de la granulation tuberculeuse si les cas qui en ont été rapportés entraînaient la conviction. Il ne nous paraît pas en être ainsi. Il semble que la plupart des auteurs, obéissant sans doute à des idées préconçues, aient considéré comme suffisant l'aspect macroscopique et n'aient pas soumis les lé-

(1) *Revue de la Tuberculose*, août 1904.

sions au contrôle, absolument indispensable de l'examen histologique,

Il est possible en effet, de rencontrer sur l'endocarde des lésions se rapprochant beaucoup par leur aspect morphologique de la description donnée par Laënnec de la granulation grise. Nous avons examiné soigneusement à ce point de vue les cavités cardiaques de 16 adultes ou enfants, morts de granulie primitive ou secondaire dans les services de nos maîtres le Dr OEttinger et le professeur Hutinel, 14 fois nous n'avons pas rencontré de lésions caséeuses, granuleuses ou végétantes. Chez un malade atteint de pleurésie double ancienne avec éruption spécifique récente dans les poumons et sur le péritoine, la grande valve de la mitrale, grisâtre et opacifiée dans une grande partie de son étendue, présentait sur sa face auriculaire à 2 ou 3 millimètres du bord libre trois granulations, dont la plus volumineuse avait le volume d'une tête d'épingle, faisant saillie sur la surface de la séreuse, arrondies, d'aspect grisâtre et translucide.

On constatait sur la valvule tricuspide une granulation de même aspect. Nous avons trouvé également des lésions ayant la même apparence macroscopique chez un sujet atteint de méningite tuberculeuse et qui présentait en outre à l'autopsie des lésions de tuberculose miliaire généralisée.

L'examen histologique nous a montré dans ces deux cas que nous n'avions pas affaire à des lésions spécifiques, tout au moins à des éléments éruptifs récents, contemporains du processus granulique et constituant une de ses localisations. L'absence de cellules géantes et de cellules épithélioïdes, l'organisation des lésions par du tissu fibreux adulte se continuant avec celui de la valvule épaissie le démontraient avec évidence.

On ne peut donc faire fond sur l'examen macroscopique pour rattacher à la tuberculose granulique des lésions qui peuvent la simuler. Il se passe pour l'endocarde ce qui se passe pour d'autres organes, pour la plèvre par exemple, « où certaines granulations n'ont de tuberculeux que l'apparence macroscopique et se révèlent d'une tout autre nature à l'examen microscopique » (Péron).

Nous ne pouvons donc regarder comme observation légitime de granulations miliaires de l'endocarde que les cas où la néoplasie tuberculeuse, évoluant à l'état de pureté, en dehors de réactions inflammatoires se substituant aux formations nodulaires sera nettement caractérisée par sa structure histologiquement spécifique, par son siège périvasculaire. Nous n'avons pas trouvé dans la littérature médicale de document de cette nature.

Les lésions rigoureusement spécifiques de l'endocarde se réduisent, on le voit, à fort peu de chose.

Des deux grandes formes anatomiques du tubercule l'une, la granulation miliaire, ne s'y rencontre vraisemblablement pas, l'autre, le tubercule caséeux, y est extrêmement rare.

L'histoire des lésions de l'endocarde à bacilles de Koch, tient à peu près tout entière dans des réactions qui, macroscopiquement et le plus souvent même histologiquement, n'ont aucune spécificité.

Ces cas, de beaucoup les plus nombreux et les plus intéressants constituent la tuberculose de l'endocarde à forme inflammatoire.

3° **Tuberculose inflammatoire.** — Son histoire date d'hier ; l'idée que le bacille de Koch est capable de produire des lésions qui par leur aspect anatomique ne se diffé-

rencient par aucun caractère, même histologique, des réactions causées par les autres agents infectieux eût été singulièrement osée il y a quelques années, et ne s'est imposée que lentement et difficilement.

Il a fallu les recherches de Péron sur les tuberculoses pleurales, les travaux de Vaquez, de Lesné et Ravaut sur les phlegmatia à bacilles de Koch, la connaissance des tuberculides cutanées, les nombreuses communications de Poncet et de ses élèves sur le rhumatisme tuberculeux, etc. (1), pour que l'on se décidât à admettre que le domaine de la tuberculose, comme celui de la syphilis, dépassait de beaucoup, le champ des lésions anatomiquement spécifiques.

Ce n'est donc que d'hier que l'on a pu y faire rentrer bien des lésions de structure banale au point de vue anatomique, d'apparence primitive au point de vue étiologique.

Si nous cherchons à résumer l'histoire des endocardites inflammatoires à bacilles de Koch, nous voyons que Teissier, dans sa thèse, n'admet que les endocardites bactériologiquement et *anatomiquement* spécifiques. Dans certains cas cependant, formes végétantes de Perroud et Lion, Londe et Petit, ulcéro-végétantes de Girode, nodulaires de Tripier, les lésions sont loin d'avoir un caractère spécifique, et dans les observations de Heller les végétations bacillifères ne se distinguent pas des végétations banales, mais conclut l'auteur, « leur interprétation est délicate et l'on ne peut établir à leur sujet de conclusion définitive ».

(1) Encore est-ce à la toxémie locale que l'Ecole de Lyon fait jouer le principal rôle dans la production des lésions sans caractères anatomiques spécifiques, les lésions folliculaires étant réservées au bacille lui-même.

Dans son important travail, Etienne conclut nettement à l'existence d'endocardites à bacilles de Koch ne se différenciant en rien des autres inflammations de l'endocarde. L'inoculation seule lui a permis de rattacher à l'infection spécifique, les végétations qu'il a rencontrées à l'autopsie des phtisiques.

La question subit un recul avec Banquet, 1898, qui n'admet que les résultats fournis par l'anatomie pathologique. S'il conclut à l'existence de l'endocardite tuberculeuse, il ne la regarde en réalité comme démontrée que dans un nombre de cas extrêmement restreint, et si nous éliminons de ceux qu'il regarde comme probants les cas de Tiry, de Benda qui se rapportent à la tuberculose caséeuse, celui de Auché et Chambrelend qui ressort de l'étude de la tuberculose congénitale ; le cas de Lion et ceux de Leyden seraient les seuls sur lesquels on pourrait se baser pour affirmer l'existence d'une inflammation de l'endocarde à bacilles de Koch.

Une phase nouvelle s'ouvre avec les travaux de Michaëlis et Blum, 1898. Ces auteurs transportent la question sur le terrain expérimental. Ils mettent ainsi hors de doute l'aptitude du bacille de Koch à produire des lésions végétantes de l'endocarde ne différant pas au point de vue anatomique des lésions causées par les processus infectieux en général : ils recourent d'ailleurs au même dispositif que celui déjà employé avec succès pour la production d'autres endocardites microbiennes : ils injectent des bacilles dans la veine après traumatisme valvulaire.

A cette démonstration expérimentale correspondaient les constatations anatomiques d'Aguerre, de Poncet et Dor, de Ferrand et Rathery, et plus récemment de Vaquez. Braillon

et Jousset, Œttinger et Braillon établissaient enfin d'une façon aussi rigoureuse que possible l'existence d'inflammations de l'endocarde à bacilles de Koch en décelant l'existence de l'agent pathogène dans le sang pendant la vie, dans les lésions valvulaires, et là seulement après la mort, toute cause d'erreur étant évitée du fait de l'absence constatée à l'autopsie de toute lésion tuberculeuse en activité, dans les autres organes.

Nous sommes donc en mesure aujourd'hui d'affirmer l'existence d'une tuberculose inflammatoire de l'endocarde, et nous pouvons en esquisser les principaux caractères anatomiques.

Un organe aussi hautement différencié que la membrane interne du cœur, réduit à une trame conjonctivo-élastique, à revêtement endothélial, sans tubes nerveux, sans vaisseaux sanguins ou lymphatiques, n'est susceptible que d'un petit nombre de réactions très comparables entre elles vis-à-vis de processus morbides très différents dans leur nature.

De la spécificité de structure anatomique de l'organe infecté, de la spécificité du genre infectieux c'est celle-là qui devient prépondérante. Aussi est-il classique de grouper les diverses variétés étiologiques des inflammations de l'endocarde dans deux grandes formes anatomiques, dont chacune peut être réalisée par des maladies très diverses, de même qu'un même microbe, le streptocoque par exemple, peut suivant son degré de virulence, suivant sa provenance donner lieu au développement de l'endocardite maligne, ou de l'endocardite simple.

Dans tous les cas les inflammations de l'endocarde ont des caractères communs que nous avons à rappeler rapide-

ment, et dont le principal est la localisation des lésions, l'endocardite étant généralement une valvulite, et même une valvulite partielle, limitée à des régions bien définies qui paraissent être celles où se produisent des contacts particulièrement intimes, des frottements particulièrement fréquents.

On sait cependant qu'il n'y a pas là une loi absolue, que peut-être même les endocardites valvulaires ne paraissent plus fréquentes qu'à cause de leur importance clinique plus grande, et qu'il est fréquent à l'autopsie de nombreux malades de rencontrer, accompagnant ou non les lésions précédentes des taches opalescentes souvent étendues qui se localisent à l'endocarde pariétal, ou forment sur les valvules, sur la grande valve mitrale en particulier, de larges plaques épaissies et blanchâtres. Ces lésions ne sont sans doute « que les vestiges de poussées phlegmasiques légères et fonctionnellement inoffensives » (Merklen).

Or, il s'agit là d'altérations de l'endocarde particulièrement fréquentes chez les tuberculeux, puisque Teissier les a rencontrées dans 40 0/0 des cas, en n'utilisant que les sujets âgés de moins de 35 ans n'ayant pas dans leurs antécédents de rhumatisme ou de maladie susceptible d'intéresser le cœur. Barbier a fait la même constatation chez l'enfant.

On peut donc se demander si, dans la tuberculose comme dans les autres infections ou intoxications, ces lésions ne sont pas la trace de poussées légères d'endocardite spécifique. Mais il ne s'agit pas dans ces cas d'une inflammation à sa période d'activité, il ne s'agit en quelque sorte que de foyers cicatriciels, nous n'aurons donc à élucider leur na-

ture que quand nous étudierons l'évolution anatomique des lésions tuberculeuses de l'endocarde.

Quoi qu'il en soit, il n'est pas impossible de rencontrer au niveau de l'endocarde pariétal des lésions bacillaires en activité. M. le professeur Cadiot a eu l'obligeance de nous en communiquer une belle observation chez le cheval. « Dans le ventricule gauche et sur de larges surfaces, l'endocarde était épaissi, plissé, recroquevillé. L'examen histologique décelait des follicules tuberculeux avec de rares bacilles. Il y avait en même temps, un peu au-dessous de l'orifice aortique, un abcès tuberculeux dans le myocarde. ». Dans le cas de tuberculose congénitale de Auché et Chanbrelent, une granulation tuberculeuse sessile de 1 millimètre de diamètre environ occupait l'extrémité inférieure du ventricule droit et était située dans une espèce de cavité close formée par les insertions des faisceaux musculaires des colonnes charnues du cœur, et qu'elles ne remplissaient du reste qu'incomplètement.

Presque toujours cependant les lésions décrites par les auteurs comme les lésions d'endocardite tuberculeuse siègent aux lieux d'élection des inflammations de l'endocarde valvulaire. Il semble qu'on n'observe pas dans ces cas la fréquence plus grande notée dans les endocardites acquises en général des lésions du cœur gauche. La tricuspide peut être lésée (Girode) ; nous ajouterons cependant que nous n'avons pas vu notées d'altérations des sigmoïdes pulmonaires, et que les lésions de la valvule auriculo-ventriculaire droite nous ont paru accompagner en général des lésions similaires des appareils valvulaires du cœur gauche (Etienne, Braillon et Jousset).

Les lésions de l'endocarde se divisent au point de vue anatomique en deux grandes classes : certains cas caractérisés par des ulcérations ou par des productions polypiformes ou végétantes caractérisent les endocardites malignes, infectieuses : ce qui domine dans ces cas qu'il s'agisse d'ulcérations ou de végétations, c'est l'impuissance des lésions inflammatoires ou nécrotiques à s'organiser, à se cicatriser. D'autres fois, au contraire, on n'a plus affaire qu'à des lésions prolifératives sans destruction du tissu valvulaire. Ces végétations sont peu volumineuses, plus régulièrement disposées que celles des endocardites malignes ; elles offrent une tendance marquée à s'organiser et à guérir en se transformant en tissu fibreux. Elles caractérisent les endocardites simples, plastiques, verruqueuses. Nous avons à voir dans quelle classe doivent être rangées les endocardites tuberculeuses, à nous demander si le bacille de Koch est susceptible de produire les diverses modalités anatomiques qui caractérisent les réactions de la séreuse intra-cardiaque aux processus infectieux.

Il semble tout d'abord que les formes ulcéreuses sont tout à fait exceptionnelles. Nous ne connaissons comme telles que le cas de Girode où existaient des ulcérations bourgeonnantes, taillées à pic, d'où partaient de grosses masses végétantes.

Encore devons-nous ajouter, que la recherche du bacille de Koch est restée négative ; même en parcourant les cas de lésions inflammatoires de l'endocarde rencontrées à l'autopsie des phtisiques et dont la nature spécifique n'est pas établie par la constatation du bacille de Koch, ou paraît même devoir être rattachée à des agents d'infection secondaire

rencontrés dans les végétations suspectes, les destructions valvulaires sont tout à fait exceptionnelles. Presque toutes les endocardites tuberculeuses se traduisent par l'existence de végétations, et cette absence de lésions ulcéreuses nous paraît même constituer une présomption en faveur de la nature spécifique de lésions de l'endocarde des tuberculeux jusqu'ici rattachées à une autre origine.

Si nous cherchons à classer maintenant ces lésions végétantes, nous verrons que dans un premier groupe de faits, les lésions échappent à toute description d'ensemble, elles sont variables dans leur siège, et peuvent occuper des régions très diverses de l'endocarde valvulaire, leur volume va de celui d'un grain de chènevis (Lion) à celui de gros mamelons végétants, quelquefois énormes, pouvant atteindre la grosseur de l'index (Girode), leur forme n'est pas moins variable. Le seul caractère macroscopique qui pourrait établir entre ces cas un lien commun serait la limitation des lésions, ne s'implantant sur l'endocarde que sur des zones restreintes, les autres appareils valvulaires, la plus grande partie des régions marginales de la valvule lésée elle-même ayant conservé leur structure et leur aspect normaux. Nous prendrons comme type de ces cas celui rapporté par Ferrand et Rathery dans lequel « le cœur gauche seul présentait une lésion. Au niveau de la valvule mitrale, sous la grande valve de cette valvule se dirigeant du côté de l'orifice aortique existaient des végétations nombreuses et agglomérées, sessiles, implantées par leur base sur la valve même et prolongeant leurs extrémités flottantes dans l'intérieur de la cavité ventriculaire. »

C'est bien là l'aspect général des végétations regardées

comme caractérisant les endocardites dites infectieuses. L'examen histologique est en rapport avec l'aspect macroscopique et met bien en évidence l'absence d'organisation des lésions, formées par du tissu embryonnaire, avec des coagulations fibrineuses, et des lésions nécrotiques qui peu-

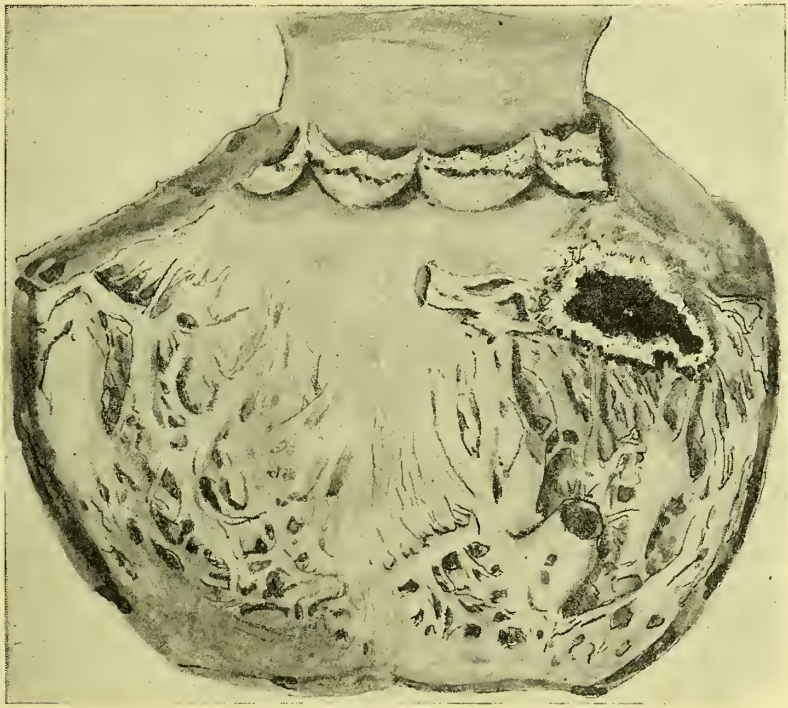

Fig. 1 (Etienne, *Archives de Médecine expérimentale*, 98). — Ventricule. Endocardite végétante, mitrale, et aortite, à bacilles de Koch.

vent constituer la plus grande partie du tissu de la végétation (Lion).

Dans d'autres cas les lésions présentent un aspect tout différent, elles sont très comparables par leur aspect ma-

croscopique, comme par leur évolution à celles de l'endocardite rhumatismale aiguë. Cette endocardite tuberculeuse simple n'a pas encore été individualisée. Le premier cas authentique qui nous paraît en avoir été rapporté est dû à Etienne, 1898. Mais dans le fait rapporté par cet auteur, le peu d'intérêt des lésions cardiaques, rencontrées à l'autop-

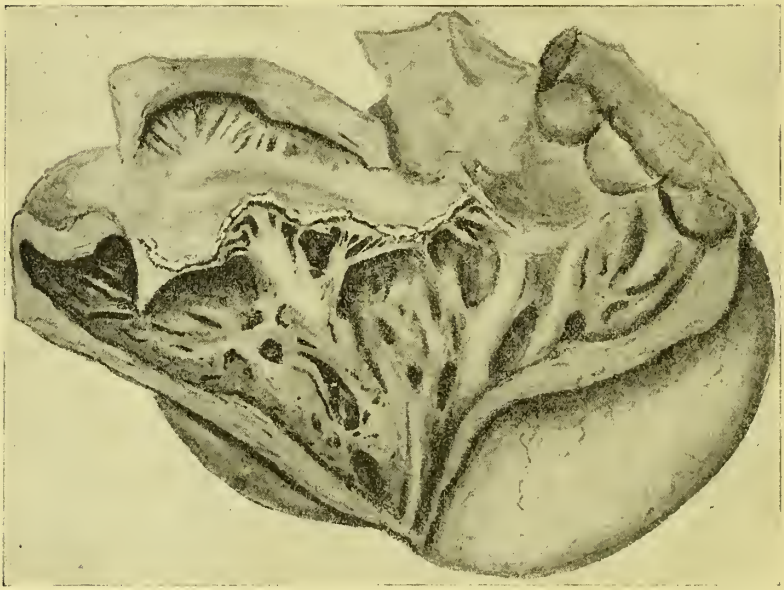

Fig. 2 (Etienne, *Archives de Médecine expérimentale*, 98). —Ventricule droit Endocardite végétante, tricuspidienne, à bacilles de Koch.

sie d'un tuberculeux cavitaire, sans qu'aucun symptôme ait révélé pendant la vie leur apparition et leur évolution, l'absence d'examen histologique et de renseignement sur leur degré d'organisation, ne permettaient pas de baser sur ce seul cas la description d'une forme anatomique d'endocardite aiguë qui présente à côté de l'aspect macroscopique de

ses lésions des caractères histologiques, cliniques et évolutifs non moins importants.

Nous avons été assez heureux pour observer complètement les premiers, avec le Dr André Jousset, un cas d'endocardite primitive à bacilles de Koch, pour en faire le diagnostic pendant la vie et en suivre l'évolution clinique, pour l'étudier complètement au point de vue anatomique et bactériologique ; ce cas constituait d'une manière absolument nette une endocardite simple en pleine évolution, et nous affirmions la possibilité de la transformation fibreuse de telles lésions, de leur évolution vers une cardiopathie chronique. Le Dr Vaquez a publié un cas où les lésions tuberculeuses de l'endocarde « étaient tout à fait semblables à celles que MM. Braillon et Jousset viennent de nous montrer ». Nous avons enfin, avec le Dr OEttinger, saisi le passage des végétations de l'endocardite tuberculeuse simple à la lésion d'orifice définitivement constituée.

Dans ces cas, ce qui frappe au premier abord, c'est l'étendue des lésions qui peuvent intéresser à la fois les valves de la tricuspide, celles de la mitrale, et les valvules sigmoïdes de l'aorte et qui au niveau de chacun des appareils valvulaires entourent à peu près complètement l'orifice lésé ; c'est ensuite leur localisation étroite et caractéristique à la face auriculaire pour les valvules auriculo-ventriculaires, à la face cardiaque pour les valvules sigmoïdes, c'est leur siège juxta-marginal correspondant aux facettes d'accolement.

On constate à ce niveau un liseré généralement ininterrompu de petites végétations du volume d'une tête d'épingle, pressées les unes contre les autres, suivant à une distance de deux ou trois millimètres le bord inférieur de la valvule

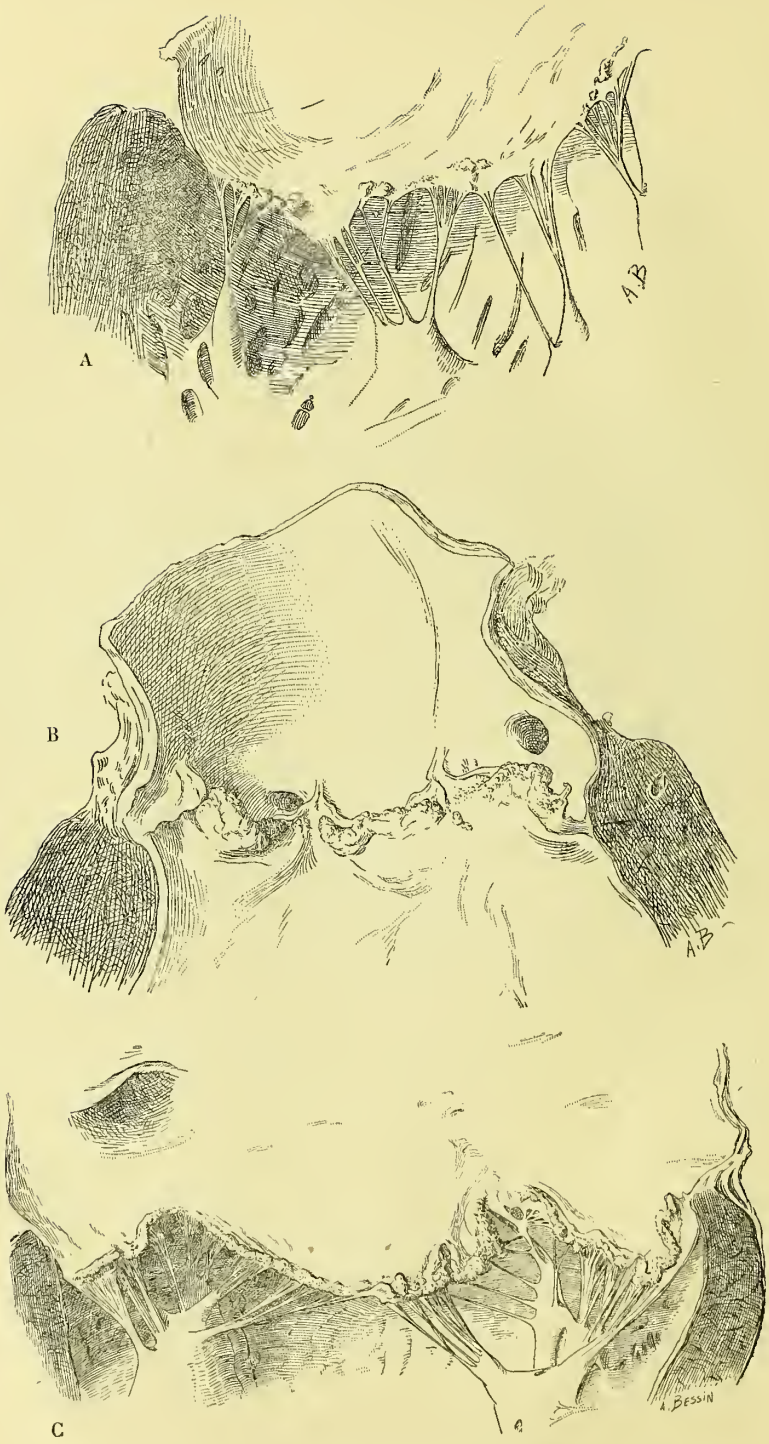

Fig. 3 (Braillon et A. Jousset). — Endocardite tuberculeuse simple primitive.— A, Valvule tricuspide.— B, Valvules aortiques. — C, Valvule mitrale.

mitrale, partant des angles des valvules sigmoïdes, s'infléchissant sur leur face cardiaque, s'éloignant de plus en plus du bord libre, pour regagner l'angle de la valvule du côté opposé, de façon à dessiner une espèce de guirlande.

Ces végétations peuvent différer par quelques caractères secondaires au niveau des divers orifices lésés : plus volumineuses et plus rares sur la tricuspide, elles deviennent en certains endroits pédiculées et presque sphériques, de façon à ressembler beaucoup à des granulations tuberculeuses, sur les sigmoïdes elles peuvent former un enduit plus large, plus irrégulier, plus abondant que sur les valvules auriculo-ventriculaires, mais elles ont partout le même aspect général, la même coloration grisâtre, la même friabilité.

L'examen histologique, pas plus que les constatations macroscopiques, ne décèlent dans ces exsudats de lésions histologiquement spécifiques aussi bien dans les cas expérimentaux, Michaëlis et Blum, que dans les endocardites spontanées. Comme dans les endocardites aiguës simples arrivées à leur période d'état, comme dans l'endocardite rhumatismale en particulier, elles sont essentiellement constituées par des coagulums fibrineux, pénétrés et organisés par des traînées conjonctivo-vasculaires émanées de l'endocarde enflammé, même si l'on fait porter les coupes sur les points qui se rapprochent le plus par leur aspect macroscopique de la granulation tuberculeuse.

A côté de ce caractère fondamental nous devons nous demander :

1° Si l'endocardite tuberculeuse simple ne diffère pas par certaines particularités des autres variétés étiologiques d'endocardite plastique, verruqueuse ;

2° Si elle ne se rapproche pas par ses lésions histologiques de celles rencontrées dans d'autres inflammations tuberculeuses antérieurement connues.

Il ne nous paraît pas possible en effet d'assimiler absolument l'endocardite rhumatismale et l'endocardite tuberculeuses. Achalme a montré que la végétation fibrineuse ne constituait en réalité dans le rhumatisme qu'une petite partie des lésions cardiaques, qu'elle s'accompagnait de lésions beaucoup plus diffuses de l'endocarde valvulaire, infiltré à distance et dans toute son épaisseur de nombreuses cellules à granulations basophiles. D'après lui, l'œdème et l'inflammation interstitielles sont même antérieurs à la coagulation fibrineuse. Nous avons pu faire l'examen de la valvule mitrale atteinte de lésions d'endocardite aiguë d'un malade du service du Dr OEttinger ayant succombé à des accidents de rhumatisme cérébral, et nous avons pu nous convaincre de l'exactitude de cette description : les lésions représentées par la saillie fibrineuse paraissaient négligeables à côté de l'épaississement et de l'inflammation très étendus du tissu valvulaire lui-même.

Il en est tout autrement dans l'endocardite tuberculeuse : l'endocardite est beaucoup plus localisée, beaucoup plus nettement juxta-marginale : là où cessent la pseudo-membrane fibrineuse et la néo-membrane conjonctive, qui constituent la saillie végétante, l'endocarde reprend très rapidement son épaisseur et son aspect normaux, comme on peut s'en rendre compte par l'examen de la coupe de sigmoïde aortique que l'on trouvera à la fin de notre thèse.

L'importance et la régularité des formations fibrineuses, la disposition du tissu de prolifération conjonctive, nous

ont paru, d'autre part, rapprocher l'endocardite simple à bacilles de Koch de la pleurésie tuberculeuse aiguë séro-fibrineuse, et nous avons pu assimiler ces deux ordres de lésions (1), les regarder comme deux localisations différentes d'un même processus.

Dans les deux cas, en effet, on a affaire ou on peut avoir affaire à des exsudats sans évolution tuberculeuse macroscopique. Dans les deux cas, l'examen histologique décèle, dans les lésions inflammatoires deux parties bien distinctes, une partie superficielle, la pseudo-membrane fibrineuse, une partie plus profonde, la néo-membrane conjonctive, « tissu de cicatrice néoformé, prenant d'autant plus l'aspect d'un tissu adulte qu'on se rapproche davantage de la couche fondamentale de la séreuse, avec lequel il a des adhérences intimes ; présentant, au contraire, près de la pseudo-membrane, les caractères d'un tissu germinatif d'une richesse remarquable en vaisseaux sanguins et en cellules » (Péron).

La disposition des exsudats, leur étalement en surface, l'existence dans l'épaisseur de la néo-membrane de blocs fibrinoïdes en voie de régression appartenant à la pseudo-membrane, le petit nombre des bacilles, les difficultés de leur recherche par l'examen direct qui reste souvent négatif, leur situation superficielle dans l'épaisseur de la néo-membrane où ils sont englobés par la fibrine, vraisemblablement intra-leucocytaires, mais sans provoquer autour d'eux la formation de nodule caractéristique, leur absence dans le tissu fondamental de la séreuse et dans le tissu conjonctivo-

(1) Braillon, *Revue de la Tuberculose*, août 1904.

vasculaire de la néo-membrane, tous ces caractères sont communs aussi bien aux exsudats de l'endocardite simple qu'à ceux de la pleurésie séro-fibrineuse à bacilles de Koch, ils se rencontrent dans les deux localisations, aussi bien dans les lésions spontanées que dans les cas expérimentaux.

Nous avons donc appliqué à la pathologie de l'endocarde les conclusions auxquelles est arrivé Péron dans l'étude des tuberculoses pleurales : « Dans les deux cas, les lésions élémentaires de bacilles à cellules sont banales, les lésions définitives sont banales aussi. Les tubercules histologiquement appréciables ne sont pas dans ce processus l'élément primitif et fondamental : ce sont de simples lésions réactionnelles sans aucune spécificité. »

Tout récemment, MM. Léon Bernard et Salomon (1) semblent avoir obtenu expérimentalement des lésions tuberculeuses de l'endocarde sans traumatiser les valvules des orifices par injection directe du bacille de Koch dans les voies artérielles et ont confirmé les résultats de nos recherches.

Ils ont injecté chez six lapins deux centimètres cubes d'une émulsion de bacilles de Koch virulents dans le ventricule gauche. Quatre de ces animaux ont présenté des lésions tuberculeuses du cœur : l'un, porteur d'une vieille hydronéphrose et sacrifié 33 jours après l'injection ne montrait de granulations tuberculeuses que sur les deux feuillets du péricarde. Les trois autres montraient outre ces mêmes granulations péricardiques, des lésions d'aspect semblable de l'endocarde (l'un d'eux avait subi auparavant l'ablation d'un rein) ; ils avaient été sacrifiés 19, 53 jours et 83 jours après l'injection. Le cœur étant ouvert on voit sur l'endocarde des granulations blanchâtres non pédiculées, ne s'énucléant pas, du volume d'une tête d'épingle en général, quelques-unes atteignant celui d'une lentille, disséminées irrégulièrement en nombre variable, siégeant sur les

(1) *Société de Biologie*, 11 novembre 1904.

piliers ou sur les valvules ; dans un cas il se trouvait quelques granulations sur le ventricule droit.

Les auteurs ont réalisé des lésions de même aspect chez un chien auquel ils avaient injecté une émulsion de bacilles de Koch dans l'artère carotide, après avoir ligaturé un uretère 6 jours avant l'injection ; ce chien fut sacrifié 51 jours après l'injection ; le cœur était gros, avec un certain degré de dilatation des cavités droites ; il présentait des granulations d'aspect nettement tuberculeux disséminées sur la face interne du ventricule gauche, de l'oreillette gauche, de l'aorte, et sur la face ventriculaire des valvules aortiques, le cœur droit ne montrait aucune lésion. Un autre chien traité de la même façon a donné des résultats entièrement négatifs.

Examinée au microscope, chacune de ces granulations est constituée par un dépôt de fibrine envahi de cellules embryonnaires et tapissé par l'endothélium endocardique : on n'y voit ni cellules épithéliales, ni cellules géantes, par contre le réactif de Ziehl y décèle de nombreux bacilles de Koch. Sur les mêmes coupes on peut voir :

1° Des nodules tuberculeux infiltrés profondément entre les fibres du myocarde et constitués par des cellules épithélioïdes avec cellules géantes ;

2° Des nodules sous-péricardiques composés de cellules lymphatiques et de cellules épithélioïdes.

Ces faits amènent les auteurs à conclure que les lésions expérimentales n'ont pas malgré leur aspect macroscopique la constitution histologique, typique des formations tuberculeuses ; elles se rapprochent par là de celles qui ont été constatées dans la tuberculose de l'endocarde chez l'homme, les faits récents (Braillon) semblant montrer que le bacille de Koch produit sur l'endocarde une réaction inflammatoire, fibrineuse et non une réaction spécifique, folliculaire).

Cette étude nous a conduit, en même temps qu'à établir le peu d'importance qu'on doit lui accorder, à discuter la signification qu'il faut attribuer à l'absence dans les endocardites inflammatoires à bacilles de Koch, de lésions histologiquement spécifiques.

Ces lésions, quoique transitoires, ne prenant qu'une part minime dans l'organisation de l'exsudat existent en effet en général dans les lésions de la tuberculose pleurale atténuée. On trouve dans ces dernières de place en place dans l'épaisseur de la néo-membrane « des cellules géantes isolées ou groupées, ordinairement entourées de cellules épithélioïdes, paraissant d'autres fois isolées et enchassées dans le tissu fibreux ». On peut rencontrer dans les inflammations bacillaires de l'endocarde des formations analogues. Elles ont été rencontrées par Cadiot chez le cheval, par Burkhardt. Tripier a vu un nodule tuberculeux parfaitement caractérisé. Mais elles sont extrêmement rares.

Dans le cas de Tripier lui-même en dehors de la production nodulaire occupant une partie restreinte de la face inférieure de la mitrale, dans un point limité pour deux cordages tendineux existaient sur la face auriculaire des lésions beaucoup plus étendues, qu'il était rationnel de rattacher à la même cause, et au niveau desquelles on ne trouvait que des caractères d'inflammation banale.

Il n'y a pas là d'ailleurs un caractère spécial à la tuberculose de l'endocarde, mais qu'on retrouve dans toutes les lésions isolées de la membrane vasculaire. Il en est ainsi dans les lésions de l'aorte (Hanot, Cornil) et surtout dans celles de l'endo-veine. Aussi bien dans les cas cliniques qu'expérimentaux (Lesné et Ravaut) on ne trouve pas dans les *phlegmatia alba dolens* à bacilles de Koch de tubercules histologiques ; on ne trouve que des lésions qui ne diffèrent pas de celles des endo-phlébites atténuées d'autre nature (coagulations fibrineuses, proliférations de l'endo-veine).

Il existe donc une différence entre les tuberculoses locales

de la séreuse vasculaire et celles des membranes séreuses en général, l'absence au milieu des exsudats de cellules géantes et de cellules épithélioïdes.

Les considérations dans lesquelles nous sommes entrés précédemment nous paraissent démontrer que malgré cette particularité qu'il faut vraisemblablement attribuer au caractère essentiel qui différencie l'endocarde ou l'endoveine des autres séreuses, l'absence de vaisseaux, il s'agit d'un processus anatomiquement identique. Dans les deux cas l'intensité de la réaction anatomique fait contraste avec la pauvreté des éléments bacillaires. Dans les deux cas, les lésions histologiques élémentaires provoquées par le bacille de Koch sont des lésions inflammatoires identiques à celles que produit tout agent pathogène.

Les tubercules histologiques, secondaires et transitoires, bien loin d'être les éléments fondamentaux et primitifs de la pleurésie tuberculeuse, ne sauraient d'ailleurs établir entre les lésions de l'endocardite tuberculeuse simple et celles de la pleurésie séro-fibrineuse qu'une différenciation toute relative, puisqu'on peut quelquefois les trouver au milieu des végétations intra-cardiaques, qu'ils peuvent être tellement rares dans les exsudats pleuraux qu'ils « peuvent manquer sur des points étendus d'une même coupe, on a alors sous les yeux l'aspect d'un tissu cicatriciel » (Péron) ; c'est ce qui ressort encore avec plus d'évidence de l'étude de l'évolution des lésions.

Il s'agit dans les deux cas de tuberculose essentiellement curable, évoluant vers la cicatrisation et la sclérose avec épaississement et adhérence partielle des surfaces enflammées, disparition des bacilles de Koch des lésions de cicatrice.

Mais si dans la tuberculose pleurale les lésions de guérison n'aboutissent qu'exceptionnellement à produire des conséquences mécaniques plus ou moins graves (rétraction thoracique, sclérose pulmonaire d'origine pleurale), il en est tout autrement en ce qui concerne la tuberculose de l'endocarde : en raison du siège des lésions, on verra l'endocardite en se cicatrisant aboutir à des lésions d'orifice qui seront définitives.

Nous avons pu, en raison de la marche subaiguë et prolongée de l'affection atteignant successivement les divers orifices valvulaires, avoir sous les yeux en quelque sorte cette évolution des lésions tuberculeuses atténuées de l'endocarde (Œttinger et Braillon).

Nous avons vu à l'autopsie le processus inflammatoire complètement éteint au niveau de la tricuspide aboutir à des lésions cicatricielles définitives ; au niveau de la mitrale, les valves quoique déjà profondément modifiées au point d'avoir déterminé un rétrécissement très serré de l'orifice mitral en même temps insuffisant, étaient néanmoins le siège de lésions inflammatoires qui n'étaient pas éteintes ; au niveau du bord libre, existaient de petites végétations du volume d'une tête d'épingle qui faisaient à l'orifice mitral une collerette complète. Au niveau des valvules sigmoïdes de l'aorte on surprenait en quelque sorte le début de l'endocardite, qui n'avait pas encore eu le temps de modifier l'état physique des valves et le bon fonctionnement de l'orifice : les valvules présentaient sur leur face cardiaque une fine collerette de petites végétations d'endocardite récente qui, partant des angles valvulaires formaient, en s'incurvant vers la partie médiane de la valvule une sorte

de guirlande située à ce niveau-là à plusieurs millimètres du bord libre. Il s'agissait, pour nous résumer, à n'en pas douter, d'un processus double d'endocardite chronique et d'endocardite simple subaiguë, mais à des phases variables de leur évolution : tandis qu'au niveau de la tricuspide la lésion était arrêtée dans son évolution définitive, au niveau de la mitrale, quoique ancienne déjà et partiellement en voie de cicatrisation, elle était encore en activité, et presque au début au niveau des sigmoïdes de l'aorte. Nous n'avions pas affaire à une endocardite aiguë récente greffée sur d'anciennes lésions valvulaires — il s'agissait bien — comme le montrait d'ailleurs également l'histoire clinique, de lésions de même nature qui, dès le début de leur apparition, avaient toujours été en activité.

Il nous est donc facile de comprendre la production des lésions valvulaires chroniques d'origine tuberculeuse. Il y a là une évolution qui repose sur les lois de la pathologie générale de l'endocarde et des tuberculoses curables des séreuses.

Ces scléroses de l'endocarde, banales au point de vue anatomique, avirulentes au point de vue bactériologique ont-elles des caractères particuliers qui permettent de leur assigner une place à part dans l'ensemble des cardiopathies chroniques : c'est ce qu'avait pensé Teissier : d'après lui, à côté des lésions complexes d'orifice, essentiellement causées par le rhumatisme, existait une affection valvulaire nettement caractérisée par sa nature, rétrécissement des orifices auriculo-ventriculaires sans insuffisance, par ses lésions : endocardite chronique localisée, *sclérose marginale* de l'endocarde, par sa physionomie clinique, prédominance

pour le sexe féminin, développement au moment de la puberté, par ses relations enfin avec le terrain tuberculeux.

Les notions plus exactes que nous avons aujourd'hui sur les conditions de production et d'évolution anatomique des lésions valvulaires chroniques d'origine tuberculeuse nous permettent d'envisager la question à un point de vue plus général, et à ne pas borner à un seul type de lésions orificielles le domaine de la tuberculose en pathologie cardiaque.

Les différences très nettes que présentent dans leur étendue à leur période d'activité, les lésions de l'endocardite aiguë mitrale tuberculeuse ou rhumatismale nous font comprendre que dans le premier cas, beaucoup plus souvent que dans le second, on verra se produire cette transformation scléreuse exclusivement marginale, si bien décrite par Potain et Teissier, qui caractérise le rétrécissement mitral pur.

Mais d'autres endocardites peuvent peut-être amener la production de lésions de même ordre, et l'on a incriminé en particulier l'hérédo-syphilis, diverses infections. D'autre part, nous avons vu la tuberculose de l'endocarde amener des lésions complexes de l'orifice mitral, nous pouvons affirmer que les maladies de l'orifice aortique rentrent dans son domaine.

En même temps que l'endocarde, la tuberculose peut frapper le péricarde, donner lieu à la production d'une symphyse totale ou partielle. L'existence d'une endo-péricardite tuberculeuse se conçoit facilement puisqu'il s'agit de lésions de pathogénie identique, qu'il s'agit pour les deux localisations d'une tuberculose de séreuse et d'une infection atténuée. La nature de ces lésions complexes a passé jusqu'ici inaperçue, elles étaient considérées comme le propre du

rhumatisme, les lésions symphysaires comme les lésions valvulaires pouvant ne plus présenter aucun caractère anatomique spécifique (OEttinger et Braillon). Quand la nature de la péricardite n'était pas douteuse, de par le terrain, de par les lésions elles-mêmes, et qu'on constatait en même temps l'existence de lésions orificielles, il semble que les auteurs qui diagnostiquaient sans hésiter la nature de l'infection du péricarde, ne se soient pas demandés dans la plupart des cas si les altérations intra-cardiaques pouvaient avoir une signification comparable.

Il semble cependant que l'infection tuberculeuse frappe assez souvent à la fois les deux séreuses cardiaques : d'octobre 1902 à octobre 1903, Barbier (1) a noté sur 46 autopsies d'enfants tuberculeux morts à l'hôpital Hérold, 15 fois des lésions du péricarde. Sur ces 15 cas, on note dans huit observations des altérations aiguës ou chroniques des appareils valvulaires. On peut donc dire que dans la tuberculose, en même temps que le péricarde, l'endocarde est très souvent atteint (Chappé), et c'est souvent, croyons-nous, du côté du péricarde qu'il faudra chercher la signature de lésions qui n'ont laissé au niveau de l'endocarde aucune trace de leur nature.

La tuberculose peut donc réaliser toutes les variétés, toutes les formes anatomiques des cardiopathies chroniques. Dans tous ces cas on a affaire à des lésions guéries en tant que lésions tuberculeuses, à des cicatrices devenues avirulentes, pour lesquelles l'examen bactériologique, l'inoculation au cobaye restent absolument négatifs. Dans quelques cas, tout à fait exceptionnels, cependant, les lésions pourront,

(1) Thèse de Chappé, 1903.

comme au niveau d'autres foyers tuberculeux, subir non plus la transformation fibreuse, mais crétacée, et emprisonner des bacilles qui pourront conserver pendant un temps en quelque sorte indéfini leurs réactions colorantes. Cette particularité des vieux foyers tuberculeux devenus en apparence tout à fait inoffensifs, est bien connue. Nous n'en connaissons qu'un exemple à l'actif de la tuberculose de l'endocarde. C'est l'observation récemment rapportée par Lortat-Jacob et Sabaréanu.

Nous serons bref sur les lésions rencontrées dans les autres organes à l'autopsie des individus ayant succombé à l'endocardite simple à une période quelconque de son évolution : lésions tuberculeuses d'une part, lésions d'ordre asystolique d'autre part : elles sont liées à l'étude de la pathogénie et de l'évolution de la tuberculose de l'endocarde : contentons-nous de dire dès maintenant qu'il est de règle de rencontrer les lésions banales de l'asystolie, cause de la mort, et qu'on peut ne trouver dans les autres organes, aucune lésion bacillaire en activité, l'endocardite tuberculeuse comportant dans ces cas comme une tuberculose primitive et locale.

CHAPITRE III

Pathogénie.

Les études bactériologiques ont éclairé la pathogénie des endocardites : il est démontré que ces affections sont consécutives à une septicémie avec arrêt au niveau de la séreuse intracardiaque des colonies microbiennes.

On sait sur quelles bases fondamentales repose la doctrine infectieuse des endocardites ; on a constaté par les diverses méthodes bactériologiques la présence de micro-organismes variés au niveau des végétations de l'endocarde; dans un grand nombre de cas on a pu déceler l'existence des mêmes agents infectieux au niveau d'une lésion locale d'inoculation : bloc pneumonique, anthrax, plaie puerpérale, etc.

L'expérimentation est venue de son côté mettre en évidence l'aptitude de divers agents infectieux à se greffer sur les appareils valvulaires cardiaques.

Enfin l'étude bactériologique du sang du malade pendant la vie a mis hors de doute, dans bien des cas, l'existence de la septicémie causale, et a permis de suivre toutes les étapes de l'infection depuis le chancre d'inoculation jusqu'au foyer métastatique de l'endocarde.

Plus complètement connues à ce point de vue que certaines localisations tuberculeuses et que certaines endocardites pour lesquelles l'existence d'une septicémie causale

constitue un postulat indispensable, mais ne reposant pas encore sur des constatations objectives ayant la valeur d'un fait, les lésions de l'endocarde à bacilles de Koch peuvent justifier aujourd'hui de l'ensemble des preuves bactériologiques qui établissent l'existence des diverses endocardites microbiennes.

Il est assez fréquent de rencontrer à l'autopsie des phtisiques des lésions récentes d'endocardite aiguë, végétante le plus souvent (Barié, Hanot, Teissier, Etienne). Il était donc naturel de se demander s'il ne s'agissait pas d'une endocardite spécifique comparable à l'endocardite pneumonique. Et dans quelques cas le bacille de Koch peut être décelé soit par l'examen direct à l'aide de la méthode de Ziehl, soit par l'inoculation au cobaye (Lion, Cornil, Londe et Petit, Thiry, Etienne, Aguerre, Auché et Chambrelent, Kundrat, Heller, Leyden, Henke, Benda). Dans un nombre de cas de beaucoup plus considérable cependant les recherches restèrent négatives : les végétations suspectes paraissaient alors stériles, les diverses méthodes bactériologiques n'y révélaient aucun agent microbien (Girode, Teissier, Harbitz); d'autres fois enfin on y trouvait des microorganismes variés, streptocoques, staphylocoques, coli, qu'il était logique de regarder comme les agents pathogènes de l'endocardite, dont il était facile de trouver le point de départ dans les cavernes tuberculeuses.

La recherche des bacilles au niveau des végétations de l'endocarde des tuberculeux n'apportait donc avec elle qu'un très petit nombre de faits positifs : encore la valeur de la plupart de ceux-ci était-elle discutable : étant donné le petit nombre des bacilles rencontrés au niveau des végétations suspectes,

leur situation superficielle notée par la plupart des auteurs, l'absence autour d'eux de follicules tuberculeux, on pouvait se demander si dans les cas où les auteurs avaient constaté par l'examen de très nombreuses coupes l'existence de quelques rares bacilles, ceux-ci avaient bien réellement un rôle pathogène, s'ils ne circulaient pas dans le sang à la période agonique et s'ils n'avaient pas été simplement arrêtés par des végétations banales. Les auteurs qui se fondaient sur l'inoculation pour affirmer la réalité de l'endocardite à bacilles de Koch étaient justiciables en outre d'une autre objection : on pouvait se demander s'ils avaient bien pris au moment de l'autopsie les précautions d'asepsie rigourcusement indispensables, s'ils n'avaient pas accidentellement inoculé les végétations cardiaques, avec quelques-uns des innombrables bacilles des hôtes foyers pulmonaires (Banquet).

Michaëlis et Blum, 1898, s'adressèrent alors à l'expérimentation, qui n'avait jusqu'ici donné entre les mains des auteurs, de Teissier en particulier, que des résultats négatifs ; ils recoururent à un procédé bien connu dans l'étude des endocardites expérimentales et des tuberculoses articulaires : ils injectaient des bacilles dans la veine de l'oreille à des lapins, après avoir produit, en introduisant aseptiquement un stylet dans la carotide, un traumatisme valvulaire : ils s'arrêtaient quand ils percevaient le souffle diastolique symptomatique du reflux du sang dans le ventricule gauche.

Au bout de six à huit semaines les animaux succombaient avec des lésions granuliques généralisées et on trouvait à l'autopsie, au niveau de l'orifice aortique, de fines végétations d'*endocardite verruqueuse* qui ne présentaient à l'exa-

men macroscopique ou histologique aucun des caractères anatomiques habituels aux lésions tuberculeuses, mais au niveau desquelles l'examen direct au moyen de la méthode de Ziehl révélait l'existence de bacilles, souvent d'ailleurs très rares et difficilement colorables (1).

Nous avons de notre côté établi rigoureusement l'existence chez l'homme d'une endocardite à bacilles de Koch en mettant en évidence pour la première fois, la virulence du sang pendant la vie (Braillon et Jousset, OEttinger et Braillon).

Nous avons montré que comme dans les autres endocardites infectieuses le sang contenait des bacilles pendant toute la durée d'activité des lésions ; nous avons pu y déceler par la méthode inoscopique l'existence dans le caillot d'un bacille ayant la morphologie et les réactions colorantes du bacille de Koch, ne cultivant pas comme lui sur les milieux ordinaires, nous avons obtenu par son inoculation sous la peau du cobaye des adénopathies caséeuses locales et la généralisation.

Nous avons décelé après la mort le bacille de Koch au niveau des lésions de l'endocarde, et nous avons montré que comme dans d'autres endocardites, le point de départ de l'infection pouvait passer inaperçu, l'endocardite étant alors primitive. A côté de l'endocardite secondaire à des lésions étendues et anciennes de tuberculose locale seule connue jusqu'ici il existe donc, comme dans beaucoup d'endocardites infectieuses, comme dans nombre de tuber-

(1) Tout récemment, MM. Léon Bernard et Salomon paraissent avoir obtenu des lésions tuberculeuses de l'endocarde *sans traumatisme valvulaire*, chez le lapin et chez le chien (voir page 34).

culoses hématogènes des cas où la lésion d'inoculation peut être très peu importante, où elle est complètement latente et où elle peut échapper à l'autopsie la plus minutieuse.

Il y a une endocardite primitive à bacilles de Koch comme il y a une endocardite primitive à streptocoques, à staphylocoques, comme il y a des granulies primitives, des tuberculoses primitives de la rate, des os, des articulations.

Est-ce à dire que la tuberculose de l'endocarde puisse être absolument primitive au sens anatomique du mot ?

Nous ne pouvons adopter cette hypothèse dans les deux cas que nous avons observés : dans le cas de Braillon et Jousset existaient des adhérences pleurales étendues d'un côté, trace vraisemblablement d'une tuberculose antérieure. dans celui d'OEttinger et Braillon il y avait au sommet d'un des poumons trois petits tubercules crétacés. On ne peut d'ailleurs jamais affirmer que si l'on n'a pas trouvé le chancre d'inoculation c'est parce qu'on ne l'a pas laissé passer inaperçu. Nous dirons donc qu'il y a une endocardite tuberculeuse cliniquement primitive : quoique en réalité, vraisemblablement, toujours anatomiquement secondaire.

Il est inutile d'insister sur ce point que si la présence de bacilles dans le sang est la condition nécessaire d'une localisation intra-cardiaque, elle n'en est pas la cause suffisante. Dans les cas expérimentaux il faut une cause occasionnelle locale, une action traumatique. Nous sommes donc conduit à nous demander dans quels cas de septicémie bacillaire on verra survenir spontanément l'inflammation de l'endocarde.

Une opinion a régné sans conteste jusqu'à présent : elle est résumée dans la thèse toute récente de Bergeron : « C'est qu'on ne trouve que dans la granulie primitive ou secondaire des lésions de l'appareil circulatoire, de l'endocarde en particulier, susceptibles d'être interprétées comme la traduction d'une tuberculose sanguine généralisée. » Lésions cardiaques et granulations grises sont l'expression d'une même invasion sanguine, la conséquence d'un même processus.

En réalité, comme nous l'avons déjà montré, il est tout à fait exceptionnel de trouver dans la granulie, dans la granulie primitive en particulier, où l'on a le plus de chances d'avoir affaire à des localisations vraiment contemporaines, des lésions récentes de l'endocarde.

S'il était utile de justifier une conclusion qui s'appuie sur d'innombrables constatations anatomiques, les renseignements statistiques accumulés dans la thèse de Teissier le démontreraient avec évidence.

L'anatomie pathologique nous en fait comprendre la raison : il n'existe pas de granulie de l'endocarde, comme nous l'avons démontré dans le chapitre précédent. C'est là une notion qui n'est pas nouvelle, puisqu'elle est contemporaine de la connaissance de la granulie elle-même et qu'elle a été formulée par Empis d'une façon aussi nette, aussi précise que possible. « Toutes les membranes séreuses n'ont pas une aptitude égale pour les infections granuliques : autant l'arachnoïde, la plèvre, le péritoine sont prédisposés à cette espèce d'inflammation, autant le sont peu les séreuses cardiaques et vasculaires. »

L'endocardite tuberculeuse inflammatoire n'est pas da-

vantage fonction de l'infection granulique. Les deux ordres de lésions peuvent coexister (Perroud), et cette particularité trouve son explication dans la spécificité du bacille de Koch. Mais en réalité le fait est absolument exceptionnel, et les cas que nous avons observés nous permettent d'affirmer que les bacillémies qui s'accompagnent de l'inflammation des cavités cardiaques peuvent n'entraîner à aucun moment le processus granulique. Comme la plupart des auteurs qui nous ont précédé, nous n'avons pas trouvé à l'autopsie des malades morts de granulie, de lésions récentes de l'endocarde, pas plus de lésions macroscopiquement ou histologiquement spécifiques, que d'altérations purement inflammatoires. De même chez deux malades ayant succombé aux conséquences de la tuberculose valvulaire cardiaque, morts tous les deux et asystoliques, avec des lésions encore en pleine activité, avec un sang bacillifère, nous n'avons pas décelé, au cours d'une autopsie attentive, de lésions tuberculeuses récentes ou anciennes en activité dans les organes ou dans les séreuses. Ferrand et Rathery avaient de leur côté constaté l'absence de granulie pulmonaire dans un cas de tuberculose de la rate et de l'endocarde.

Avec Jousset nous avons eu recours à une expérience qui démontre bien la localisation, dans l'endocardite à bacilles de Koch, du processus tuberculeux : alors que les végétations de l'endocarde digérées par une solution chlorhydro-peptique, montraient après centrifugation et coloration du culot par la méthode de Ziehl des bacilles abondants, nets, fins, granuleux et résistant à l'action prolongée des décolorants acides, le même examen tenté dans des condi-

tions rigoureusement semblables, au même moment, sur des fragments comparativement très volumineux, conservés dans les mêmes conditions, de parenchyme splénique et de parenchyme hépatique n'y révéla absolument rien.

Il y a donc lieu de distinguer, au point de vue pathogénique comme au point de vue anatomique, la tuberculose de l'endocarde de la tuberculose granulique. Le fait n'est paradoxal qu'en apparence : il s'agit en réalité de deux maladies de l'appareil circulatoire aussi différentes l'une de l'autre que la pleurésie séro-fibrineuse vulgaire et la granulie sous-pleurale.

Dans cette dernière affection, les lésions de la séreuse ne constituent que la localisation d'une éruption généralisée où le développement de granulations spécifiques à siège sous-endothélial est lié à des embolies multiples de bacilles nombreux et virulents.

Les divers organes, les diverses séreuses, en dehors des séreuses avasculaires, comme l'endocarde, sont farcis à l'autopsie de granulations macroscopiquement spécifiques, avec très peu ou pas de lésions inflammatoires concomitantes.

Il s'agit dans les tuberculoses locales des séreuses dont la pleurésie aiguë séro-fibrineuse constitue le type d'un processus tout différent. L'infection dans ce cas n'est pas sous-endothéliale, elle est réalisée par des bacilles arrivés par un procédé quelconque, dans l'intérieur même de la cavité séreuse. Ces bacilles, peu nombreux, donnent lieu à une infection en surface, caractérisée par des lésions essentiellement inflammatoires.

L'étude anatomique nous a permis d'identifier l'endo-

cardite tuberculeuse simple et la pleurésie séro-fibrineuse, aussi bien en ce qui concerne la marche que la nature des lésions. D'autre part, l'infection en surface est le seul mode possible, dans la généralité des cas de l'infection de l'endocarde. Privé de vaisseaux, par lesquels il pourrait recevoir comme les autres organes des embolies microbiennes et abstraction faite de la possibilité de tubercules du myocarde se propageant par continuité à la face externe de l'endocarde, cas tout à fait exceptionnel, puisque dans la généralité des cas la tuberculose du myocarde s'accompagne de l'intégrité des séreuses cardiaques, l'endocarde ne peut entrer en rapport avec les agents infectieux en général, avec le bacille de Koch, en particulier, que par l'intermédiaire du revêtement endothélial qui sépare sa trame conjonctivo-élastique du contenu des cavités cardiaques. L'anatomie pathologique démontre bien que le bacille de Koch n'y donne lieu presque exclusivement qu'à des lésions inflammatoires présentant à un haut degré de différenciation les caractères anatomiques et bactériologiques des tuberculoses en surface des cavités séreuses, de même que l'anatomie normale, les recherches classiques de Darier expliquent l'absence à son niveau de lésions spécifiques produites par le mécanisme de l'embolie microbienne.

Il est donc logique de penser que les conditions déterminantes des tuberculoses locales atténuées, des séreuses, de ces affections dans lesquelles l'infection bacillaire est très légère, les réactions organiques considérables nous permettront de comprendre la pathogénie de l'endocardite tuberculeuse simple. Celle-ci nous paraît se résumer tout entière dans la loi dégagée par Péron de l'étude des tuberculoses pleurales : « Les lésions en surface des séreuses sont d'au-

tant plus accentuées que l'infection générale est moindre. » Si l'on injecte des bacilles virulents dans la cavité pleurale d'un animal particulièrement sensible, comme le cobaye et le lapin, *la séreuse ne s'enflamme pas*, la lésion locale n'existe pas, la lésion générale est tout. Chez le chien, au contraire, animal beaucoup plus résistant, on peut reproduire par le même procédé toutes les formes de la tuberculose pleurale de l'homme. Il est possible cependant d'obtenir chez le cobaye des lésions de la plèvre qui rappellent celles de la pleurésie séro-fibrineuse de l'homme. Mais il faut se servir pour cela de petites doses de bacilles peu virulents, soit spontanément, soit artificiellement (cultures chauffées).

Les faits observés nous permettent de penser que la séreuse intra-cardiaque obéit à des lois identiques, et nous sommes conduit à admettre l'existence des deux grandes formes de l'appareil circulatoire, déterminées soit par la résistance du terrain, soit par la virulence du microbe. Chez les sujets les moins résistants ou aux prises avec une septicémie tuberculeuse massive, la séreuse vasculaire ne s'enflammera pas, les bacilles se localiseront à la périphérie de l'appareil circulatoire, ils s'arrêteront au niveau des artérioles terminales, où englobés par un petit caillot fibrineux, ils seront le point de départ de la granulation grise périvasculaire. Chez des individus résistants, chez ceux dont le sang est envahi par des bacilles peu nombreux, peu virulents, l'englobement ne se produira pas à la périphérie, la septicémie tuberculeuse pourra se prolonger, les bacilles libres dans le torrent circulatoire resteront en rapport avec l'endothélium vasculaire qu'ils enflammeront ; cette inflammation restant généralement partielle et limitée à des régions

bien déterminées de l'endocarde ou de la membrane interne des veines.

Nous n'avons pas eu le temps d'essayer, comme nous l'aurions désiré, d'apporter à l'appui de la théorie que nous proposons des preuves expérimentales, aussi précises que celles fournies par Péron dans l'étude des tuberculoses pleurales.

Les faits cliniques nous paraissent cependant l'imposer.

Les bacillémies qui accompagnent l'endocardite tuberculeuse en évolution, présentent manifestement les caractères de septicémies atténuées, à marche subaiguë, curables (Braillon et Jousset), souvent latentes (OEttinger et Braillon). Le malade succombe non en tuberculeux, mais en cardiaque. Il s'agit d'infections évidemment moins graves que les infections granuliques.

L'étude bactériologique du sang nous paraît également différencier, dans une certaine mesure, les deux maladies. Il semble, d'après les résultats que nous avons obtenus, que pendant toute la durée d'activité des lésions de l'endocarde même quand celles-ci évoluent pendant un temps très long, une même méthode donne à des intervalles plus ou moins éloignés des résultats sensiblement identiques. C'est ce qui ressort des examens de sang que nous avons faits avec Jousset, sur un laps de temps de près de trois mois, à trois reprises différentes sur le même malade, avec trois résultats positifs. C'est ce que paraît montrer le résultat de l'inoculation que, dans le cas observé par nous avec le Dr OEttinger, nous avons pratiquée avec le sang d'une malade dont les lésions évoluaient depuis deux ans environ. Dans tous les cas, l'examen portait sensiblement sur la même quantité de sang (15 à 20 cent. c.).

Dans la granulie, au contraire, l'intensité de la bacillémie décroît rapidement, de sorte que dans les cas expérimentaux la dose de sang qui, au début, tuberculisait le cobaye, ne tarde pas à devenir insuffisante, le sang cessant d'être virulent, du moins en apparence (Jousset) (1).

Ceci nous explique que, dans la granulie humaine, la technique qui nous a donné dans l'étude des septicémies cardiaques des résultats concordants, peut donner une réponse négative, comme nous avons pu nous en convaincre en particulier dans un cas de granulie généralisée du service du professeur Hutinel, avec lésions pulmonaires extrêmement confluentes, granulations spléniques, méningite tuberculeuse, pas de lésions de l'endocarde, ayant évolué en deux mois et dans lequel l'inoscopie et l'inoculation faites chacune avec la fibrine extraite de 20 cent. cubes de sang vers le 20e jour de la maladie, donnèrent l'une et l'autre un résultat absolument négatif. Il y a là un point de l'étude comparée des bacillémies cardiaques et granuliques qui demande à être confirmé par des examens plus nombreux que ceux auxquels nous avons pu nous livrer, mais qu'il nous paraît néanmoins intéressant de signaler.

Si l'on n'a pas encore provoqué d'endocardite tuberculeuse en réalisant une bacillémie atténuée, nous pouvons cependant, en nous plaçant sur le terrain expérimental, invoquer des arguments d'une certaine valeur.

L'observation suivante publiée par le professeur Cornil (2) nous paraît, à la localisation près, réaliser les conditions pathogéniques, ainsi que les principaux caractères anato-

(1) André Jousset, Septicémies tuberculeuses expérimentales. *Journal de Physiologie et de Pathologie générales*, 5 septembre 1904.

(2) Cornil, *Bulletins et mémoires de la Société anatomique.*

miques, la nature essentiellement inflammatoire à des lésions de l'endocardite tuberculeuse simple arrivée à une période déjà avancée de son évolution. Elle constitue un cas expérimental qui nous paraît absolument démonstratif de tuberculose locale atténuée, en surface de la séreuse vasculaire.

« Parmi les chiens que nous avons inoculés, M. Chantemesse et moi, avec des bacilles tuberculeux très virulents, pour étudier le mode d'action de la nourriture à la viande crue, nous en avons sacrifié un qui, nourri à la viande crue, *paraissait jouir de la meilleure santé*. L'inoculation remontait à trois mois. A l'autopsie de ce chien *qui était dans un très bon état d'engraissement*, il y avait des tubercules très nets du poumon avec une néphrite interstitielle chronique, des tubercules très petits du foie, de la péricardite chronique et une *endartérite tuberculeuse de l'artère pulmonaire* occupant un espace d'un centimètre au-dessus des valvules sigmoïdes. La recherche des bacilles tuberculeux en a montré quelques-uns dans le rein et dans le foie. La plaque d'artérite de l'artère pulmonaire était caractérisée à l'œil nu par une série de saillies *mamelonnées*, *non ulcérées*, présentant une couleur un peu opaque au centre des mamelons, de façon à ressembler à un conglomérat de tubercules analogue à ce qu'on trouve sur les séreuses. En faisant une section perpendiculaire à la surface de l'artère, on notait que cet épaississement intéressait surtout la membrane interne et l'on voyait à l'œil nu la membrane moyenne repoussée à la périphérie. La membrane externe était aussi plus épaisse que normalement à ce niveau.

« Les coupes microscopiques ont montré en effet que toute la néoplasie siégeait dans la membrane interne, extrê-

mement épaissie à ce niveau. Avec un faible grossissement, il était facile de reconnaître les sections longitudinales ou transversales de vaisseaux sanguins formant surtout un riche réseau dans la couche superficielle de l'artère *très enflammée*. Dans certains points de cette plaque inflammatoire vascularisée, on trouve des amas arrondis de petites cellules qui donnent l'apparence de granulations tuberculeuses. Autour des vaisseaux et des îlots précédents, le tissu conjonctif est infiltré de cellules lymphatiques et de cellules du tissu conjonctif à gros noyaux ovoïdes.

« Avec un grossissement de 150 diamètres on apprécie déjà bien cette structure : les vaisseaux contiennent du sang en circulation, leur endothélium et leurs membranes sont normaux. A ce faible grossissement la surface de l'artère apparaît recouverte d'une ou de plusieurs couches de cellules endothéliales plates ; avec un grossissement de 500 diamètres la surface de l'artère au niveau de cette néoplasie tuberculeuse montre une, deux ou trois couches surperposées d'un endothélium à cellules plates, avec quelques globules blancs polynucléés situés entre elles. Cette couche unique ou les deux ou trois couches de cellules endothéliales sont situées au-dessous de la membrane interne dont les fibres sont séparées par des cellules plates de tissu conjonctif. »

Nous sommes donc autorisé à séparer complètement la tuberculose de l'endocarde de la granulie. Comme dans les infections bacillaires des divers systèmes organiques, suivant la nature et le nombre des bacilles, suivant les réactions de l'organisme infecté on verra se produire après l'infection de l'appareil circulatoire des lésions très différentes dans leur intensité et leur nature, sans qu'il soit toujours très facile de faire la part exacte dans les résultats obtenus

de ce qui revient au microbe et de ce qui appartient au terrain. Il semble bien que de nombreux faits démontrent qu'il y a des races de bacilles de Koch diversement adaptées, occupant une place variable dans l'échelle de la virulence. Sans quitter l'objet de notre étude nous citerons le cas de Dor qui, par l'inoculation de végétations de l'endocarde d'un tuberculeux au cobaye, a obtenu chez cet animal en même temps que les lésions classiques de la tuberculose expérimentale des lésions des valvules cardiaques ayant les mêmes caractères que celles observées à l'autopsie du sujet. Ce cas d'un bacille tuberculeux adapté à l'endocarde serait d'autant plus intéressant que chez le cobaye la propagation de l'infection est essentiellement lymphatique, et que cette observation serait, en dehors des résultats obtenus par Michaëlis et Blum, le seul cas d'endocardite tuberculeuse expérimentale que nous connaissions, si la réinoculation des valvules était venue démontrer qu'il s'agissait bien de lésions bacillaires.

Un facteur plus général serait celui dégagé par Péron de l'étude des tuberculoses pleurales, ce serait l'atténuation de la virulence du bacille. Cette atténuation nous a paru réelle, d'après les résultats de nos inoculations. Par la voie sous-cutanée nous avons obtenu des adénopathies caséeuses locales, ne s'accompagnant que deux fois seulement sur cinq cas de lésions de généralisation discrète. Mais cette tuberculose atténuée du cobaye était-elle bien liée à une propriété primitive du bacille lui-même, à un caractère de race fixée dans sa virulence, était-elle au contraire secondaire aux réactions du sang de l'organisme infecté, à celles de la séreuse enflammée. C'est là une question qu'il ne nous est pas possible de résoudre.

L'influence du terrain est plus évidente dans un grand nombre de cas. C'est l'intervention de causes entraînant un trouble plus ou moins marqué dans les réactions défensives de l'organisme, fatigue, surmenage, par exemple, qui fait souvent d'une tuberculose locale, atténuée, latente, une tuberculose extensive ou généralisée. L'influence prépondérante du terrain est bien mise en évidence par les cas où l'on voit, à des époques variables, la tuberculose circulatoire se traduire par des formes pathologiques différentes. Benda a le premier admis l'existence d'une granulie ayant eu son point de départ dans des lésions tuberculeuses antérieures de l'endocarde. Le Dr OEttinger nous a rapporté avoir observé dans sa clientèle dans cet ordre de faits un cas des plus intéressants. Chez un garçon de 14 ans on vit apparaître des accès fébriles répétés, dont l'interprétation restait obscure et que l'on regardait, faute de mieux, comme rentrant dans les manifestations de la fièvre de croissance. Cependant l'examen du squelette ne faisait rien constater de spécial. Au bout de quelques mois les accidents fébriles avaient disparu, mais on constatait les signes d'une lésion de l'orifice mitral qui s'était développée en dehors de tout accident articulaire. Le petit malade fut perdu de vue pendant deux ans, et fut revu au bout de ce laps de temps, atteint à ce moment d'une affection aiguë, à laquelle il succomba, et qui correspondait absolument au tableau clinique de la granulie. Particularité à noter, le frère de ce malade était atteint lui aussi d'une maladie mitrale survenue sans cause connue.

Comme pour les autres tuberculoses locales, à la tuberculose de l'endocarde pourra donc succéder à un certain mo-

ment la généralisation granulique. Il n'y a là rien de spécial à cette localisation de l'infection spécifique, et l'on pourra voir cette évolution se produire au cours de lésions qui, comme la coxalgie, s'étaient développées à la faveur d'une bacillémie antérieure.

Si nous considérons comme établi ce fait en rapport avec toutes nos connaissances sur la tuberculose, et démontré par nos constatations objectives que l'endocardite simple à bacilles de Koch doit être considérée comme une tuberculose locale distincte par son anatomie pathologique, distincte par sa pathogénie de la granulie, distincte d'elle par la nature de la bacillémie causale ou par la différence des réactions défensives de l'organisme, nous pourrons nous poser et résoudre autrement qu'on ne l'a fait jusqu'ici la question de l'importance du rôle que l'on doit attribuer à l'infection spécifique dans la détermination des lésions de l'endocarde des tuberculeux.

Ce rôle a été considéré jusqu'à présent comme extrêmement restreint. Tout contribuait à l'amoindrir. La rareté des observations, presque toutes discutables, où l'on avait pu mettre en évidence le rôle pathologique du bacille de Koch, l'importance des lésions primitives seules responsables de l'évolution de la maladie et de la terminaison fatale, la notion admise sans conteste qu'il n'y avait pas tuberculose de l'endocarde sans infection granulique, mortelle à bref délai, tout concordait à ne permettre d'attribuer aucune importance clinique ou pronostique à l'endocardite spécifique. Il était nécessaire de chercher ailleurs l'explication du rôle joué par la tuberculose en pathologie cardiaque.

Il est en effet assez fréquent — Barié, Teissier et plus ré-

cemment Harbitz, Verdeau — de rencontrer à l'autopsie des phtisiques des lésions d'endocardite aiguë végétante. Les lésions valvulaires sont loin d'être exceptionnelles et Teissier et Barbier ont insisté sur la fréquence des scléroses de l'endocarde rencontrées à l'autopsie des tuberculeux jeunes, scléroses s'accompagnant quelquefois d'un début d'accolement des valves.

De nombreuses statistiques démontrent en outre que les lésions orificielles cardiaques ne sont pas rares chez les tuberculeux, que les manifestations tuberculeuses sont d'autre part loin d'être exceptionnelles chez les individus atteints d'affection cardiaque.

Toutes ces lésions ont été considérées comme ayant des rapports plus ou moins directs avec l'infection tuberculeuse.

Si l'examen des végétations d'endocardite aiguë n'y a décelé le bacille de Koch que dans un nombre très restreint de cas, on a pu d'autre part soit par l'examen direct, soit par les cultures, y trouver dans un grand nombre de cas des micro-organismes variés — streptocoques, staphylocoques, pneumocoques, coli-bacilles — que l'on a regardés comme les agents pathogènes de l'endocardite rattachée à une infection secondaire dont le point de départ était facile à trouver dans les cavernes tuberculeuses.

L'infection secondaire n'explique pas cependant tous les faits, et depuis Tripier, depuis Girode, qui n'ont pu déceler dans l'endocardite aiguë des tuberculeux la présence d'aucun micro-organisme, on ne compte plus les cas où l'examen bactériologique n'a abouti qu'à des résultats complètement négatifs. Les végétations se sont montrées sté-

riles dans dix cas de Teissier. Harbitz plus récemment n'a pu dans six cas déceler la présence d'aucun micro-organisme.

Quelle était la pathogénie de ces endocardites aiguës aseptiques, au moins en apparence ? On était conduit à les considérer comme des lésions d'intoxication, comme des endocardites tuberculiniques ; c'est l'hypothèse soulevée par Teissier, acceptée par Harbitz, c'est le facteur auquel le professeur Poncet et ses élèves ont fait jouer le rôle primordial dans les manifestations articulaires et viscérales, cardiaques en particulier, du rhumatisme tuberculeux.

D'après Verdeau la tuberculose peut agir de deux façons sur l'endocarde :

1° Par son microbe, pour donner une lésion typique, la granulation miliaire, affection très rare puisqu'on en trouve seulement quelques cas dans la science.

2° Par ses toxines, pour donner une tuberculose atténuée analogue à celle qui frappe les séreuses articulaires (rhumatisme tuberculeux) et les méninges (méningopathies tuberculeuses), affection plus commune, mais qui n'est souvent qu'une trouvaille d'autopsie.

« A côté des endocardites tuberculeuses déjà connues et caractérisées par des productions pathologiques considérées jusqu'à ce jour comme spécifiques des lésions bacillaires, granulations miliaires, caséification, etc., et sous le champ du microscope, follicules tuberculeux, cellules géantes (localisation des plus rares sur l'endocarde), doivent prendre place des endocardites tuberculeuses atténuées purement inflammatoires et par ces derniers caractères anatomiques entre autres relevant du rhumatisme tuberculeux décrit par M. le professeur Poncet, ces endocardites se-

raient dues au *poison tuberculeux*. Elles sont les produits réactionnels d'une *toxémie locale* » (Verdeau).

Cependant les lésions les plus communes sont des lésions chroniques, des lésions de sclérose, et c'est surtout sur ces lésions que se concentre l'intérêt de la théorie toxique à laquelle Potain et Teissier ont donné l'appui de leur autorité, et qu'ils ont rendue classique.

D'après ces auteurs la tuberculose chronique du poumon agit sur l'endocarde à la façon d'un poison lent — sclérogène — probablement par suite de la résorption au niveau du foyer local des poisons tuberculeux diffusibles du bacille de Koch. Cette tuberculinémie entraînerait la production, par un processus chronique d'emblée, des larges taches de sclérose si fréquemment rencontrées chez les tuberculeux au niveau de l'endocarde pariétal ou valvulaire, elle pourrait aboutir à l'épaississement marginal, à la soudure valvulaire et à la sténose orificielle. Dans certains cas cette sclérose toxique de l'endocarde pourrait être associée à un processus identique et plus ou moins généralisé de pansclérose.

Cette théorie paratuberculeuse des scléroses de l'endocarde ne nous paraît plus marquer qu'une phase historique de l'étude des cardiopathies tuberculeuses (1). Elle s'appuie sur deux arguments principaux : l'absence dans les lésions de sclérose du bacille de Koch, l'absence de formations histologiques spécifiques. La valeur de ces arguments nous paraît annihilée par l'existence au niveau d'autres organes, de la plèvre, du péricarde, de lésions absolument identiques, et à l'origine desquelles le rôle de l'infection n'est pas douteux.

(1) Braillon, *Revue de la tuberculose*, août 1904.

Dans les deux cas il s'agit de lésions de tubereulose de séreuse guéries, de eicatriees avirulentes exelusivement eonstituées par du tissu fibreux. Comme l'a vu dans un cas tout réeent Jeanselme (1), on peut trouver chez un même malade « une selérose pulmonaire intense avee pleurite adhésive et péritonite fibreuse : la paehysérite peut s'aecompagner de lésions viseérales : selérose hépatique, cirrhose hypertrophique de la rate, selérose artérielle, rétréeissement mitral des plus nets de l'endoearde. Toutes ees lésions eieatrisées sont d'essence tubereuleuse, *au même titre que le mal de Pott* guéri lui aussi par ankylose, et il semble irrécusable que toutes ees lésions des organes et des séreuses s'expliquent par le proeessus unique de *l'infection tuberculeuse*, due à un germe atténué, évoluant sur un terrain résistant ».

Nous serons d'autant plus à l'aise pour repousser la théorie toxinique, qu'elle ne constitue qu'une simple hypothèse.

Teissier n'a jamais pu par l'injection de tubereuline aux animaux provoquer de lésions de selérose, et il semble bien que l'on doive faire jouer aujourd'hui le rôle essentiel presque exelusif, dans les lésions anatomiques entraînées par le proeessus tubereuleux, aux poisons, non diffusibles, du baeille de Koeh, poisons à aetion essentiellement loeale, inséparables du baeille lui-même, au eorps eireux duquel ils sont intimement unis (Auelair). Nous regarderons donc toutes les seléroses de l'endocarde, toutes les lésions valvulaires d'origine tubereuleuse comme la conséquence d'une phlegmasie tuberculeuse antérieure.

L'existenee d'endoeardites aiguës purement toxiques ne nous paraît pas moins hypothétique. Il est infiniment proba-

(1) *Société médicale des hôpitaux*, octobre 1904.

ble que si le bacille de Koch n'a pas été mis en évidence, il n'en existait pas moins. Les difficultés de sa recherche expliquent facilement qu'il ait passé si souvent inaperçu.

Nous nous sommes demandé si même dans les endocardites bactériologiquement secondaires, ce n'était pas en réalité le bacille de Koch qu'il fallait bien souvent incriminer. Nous nous sommes appuyé sur la présence fréquemment notée dans le liquide et les exsudats des méningites et des pleurésies tuberculeuses des micro-organismes rencontrés dans les végétations de l'endocarde, nous avons invoqué l'histoire de la *phlegmatia alba dolens* des tuberculeux, d'abord regardée exclusivement comme une lésion par infection secondaire, et dont la nature spécifique apparaît comme de plus en plus fréquente, et nous avons conclu que la présence d'agents microbiens dont la virulence n'avait pas été établie, ne pouvait être considérée comme exclusive de la présence et du rôle pathogène du bacille de Koch. La rareté des ulcérations, la fréquence des cas où l'on trouve les lésions de l'endocardite simple aiguë, les caractères peu bruyants de la complication le plus souvent latente, tous ces caractères permettent de penser dans ces cas à l'endocardite spécifique.

Il nous semble donc que l'infection spécifique doit revendiquer aujourd'hui le rôle primordial dans la pathogénie des diverses lésions de l'endocarde aiguës, subaiguës, et chroniques d'origine tuberculeuse, qu'elle relie étroitement les unes aux autres. Il n'est pas étonnant que cette notion ne se soit pas encore imposée. L'endocardite tuberculeuse est curable, on n'a que rarement l'occasion de constater les lésions à leur état d'activité. En l'absence jusqu'ici de pro-

cédé permettant de diagnostiquer sa nature pendant la vie, elle devait passer presque toujours inaperçue. Il suffit de se demander où en serait la question des pleurésies tuberculeuses si l'on n'avait eu à sa disposition que les résultats fournis par l'anatomie pathologique pour comprendre que l'on connaisse encore si mal les inflammations tuberculeuses de l'endocarde, dans lesquelles l'absence de tout caractère anatomique spécifique n'attirait pas l'attention sur la présence possible, au niveau de lésions en apparence banales, de bacilles que leur petit nombre et leur faible virulence rendent d'une mise en évidence singulièrement difficile, même quand on les y recherche de parti pris.

CHAPITRE IV

Étiologie. — Symptomatologie.

La tuberculose de l'endocarde peut être une des manifestations de la tuberculose congénitale, comme le montre une observation de Auché et Chambrelent, et cette localisation concourt à démontrer alors la réalité de l'infection du sang du fœtus au niveau du placenta. Il est inutile d'insister sur l'extrême rareté d'une telle étiologie, les cas de tuberculose congénitale nettement démontrée étaient eux-mêmes très peu nombreux.

Presque toujours donc — on peut dire toujours — le caractère inflammatoire des lésions décrites par Auché et Chambrelent étant très peu accusé, l'endocardite tuberculeuse sera rencontrée dans la tuberculose acquise. On l'a vue chez l'adulte et chez l'enfant ; nos deux cas personnels ont trait à un homme de 22 ans et à une jeune fille dont les lésions avaient vraisemblablement débuté à l'âge de 17 ou 18 ans.

Nous n'avons pas encore d'éléments suffisants pour nous faire une idée précise de l'influence du sexe, de la profession, des antécédents personnels et héréditaires. Notre premier malade était infirmier, il usait fortement de l'alcool et de l'absinthe en particulier. Il paraissait y avoir chez notre jeune femme des antécédents d'hérédité tuberculeuse. Ce sont là des conditions étiologiques qui n'ont rien de par-

ticulier à la tuberculose cardiaque et que l'on peut invoquer dans toutes les manifestations de l'infection bacillaire.

On sait que souvent les inflammations aiguës de l'endocarde se rencontrent chez des gens ayant un passé cardiaque, les lésions chroniques des valvules servant de point de fixation pour les colonies microbiennes et ayant la signification du traumatisme valvulaire des endocardites expérimentales.

Nous n'avons pas trouvé dans les observations d'endocardite tuberculeuse publiées jusqu'à présent de causes prédisposantes locales de cette nature : chez notre infirmier, il n'y avait aucune lésion cardiaque antérieure ; on peut à l'autopsie constater sur la mitrale des lésions valvulaires chroniques et des lésions d'endocardite simple, mais il est évident alors qu'il s'agit d'un même processus, d'une même maladie continuant son évolution, comme le démontrent l'histoire de la maladie et l'examen des autres orifices valvulaires (Œttinger et Braillon).

Presque tous les cas connus jusqu'à présent sont des cas d'endocardite secondaire à des lésions tuberculeuses d'un autre organe. C'est presque toujours chez des phtisiques pulmonaires qu'elle a été notée ; on l'a notée cependant à la suite de tuberculoses chirurgicales (Benda, Poncet et Dor) de la tuberculose splénique (Ferrand et Rathery).

Dans tous ces cas les lésions primitives étaient très avancées dans leur évolution, la tuberculose de l'endocarde était une complication de la période cachectique.

On l'a vue cependant se développer au cours de lésions pulmonaires peu avancées dans leur évolution et à marche lente (Vaquez).

Il existe enfin une endocardite tuberculeuse cliniquement primitive, survenant chez des individus à l'examen desquels on ne trouve pas dans les autres organes, dans les poumons en particulier, de lésions tuberculeuses en évolution (Braillon et Jousset, Œttinger et Braillon). C'est là très probablement la variété étiologique en réalité la plus fréquente.

Ces malades cependant ne sont pas vierges de tout antécédent bacillaire, le terme d'endocardite primitive étant avant tout une expression clinique. Parmi les accidents que l'on peut retrouver dans leurs antécédents, il en est de particulièrement intéressants, car ils permettent de déceler l'existence antérieure de tuberculoses locales identiques par leur nature, par leur pathogénie, par leur évolution et leur curabilité à la tuberculose endocardique. C'est ainsi que D... (voir obs.) avait été soigné à l'hôpital Necker trois ans avant d'être atteint de la maladie pour laquelle il était entré à la Pitié d'une affection thoracique fébrile, avec fièvre, oppression, points de côté, toux fréquente, affection dont il avait été très longtemps à se remettre et que l'autopsie nous démontra avoir été selon toutes probabilités une pleuro-tuberculose primitive guérie, ayant laissé des adhérences généralisées du poumon avec la paroi costale. Il y a là un fait qui s'explique si l'on fait de l'endocardite tuberculeuse une localisation de la tuberculose des séreuses et dont nous aurons à citer de nombreux exemples quand nous aurons à étudier la maladie à sa période d'état.

Par quels symptômes se révèle la localisation cardiaque, quelle est sa marche et son évolution. La description clinique de l'endocardite tuberculeuse à la période d'activité et d'évolution des lésions tout au moins ne peut encore

qu'être esquissée, son histoire datant de la communication que nous avons faite avec Jousset à la Société médicale des hôpitaux.

Jusqu'alors l'endocardite, toujours secondaire, n'avait qu'un intérêt exclusivement anatomique, et l'époque de son apparition, chez un malade présentant tout le complexus symptomatique de la phtisie la plus avancée explique facilement que presque toujours, pour ne pas dire toujours, elle ait été méconnue. Quelquefois cependant on avait noté à l'auscultation pendant les derniers moments de la vie, l'existence d'un souffle orificiel comme dans le cas de Londe et Petit, mais la nature de la localisation cardiaque ne pouvait être connue et l'on pensait surtout à l'endocardite à microbes associés. C'était l'existence de l'infection bacillaire elle-même qui d'autres fois n'était pas soupçonnée comme dans le cas de Ferrand et Rathery où un souffle intense d'insuffisance mitrale était constaté chez un malade atteint de fièvre et de splénomégalie.

Le tableau clinique commence à présenter des caractères moins vagues quand l'endocardite tuberculeuse survient comme nouvelle localisation dans le cours d'une tuberculose locale à marche lente et peu avancée dans son évolution. C'est ainsi que dans le cas rapporté par Vaquez, un homme porteur d'une induration tuberculeuse du sommet droit présenta des signes d'endocardite aiguë à localisation mitrale et mourut avec des accidents d'œdème pulmonaire et d'asystolie à évolution rapide.

Mais c'est surtout quand elle est primitive que la tuberculose intra-cardiaque aura sa physionomie clinique la plus tranchée et donnera lieu à des accidents généraux d'infec-

tion tuberculeuse que l'on pourra légitimement rapporter aux localisations valvulaires, décelées par l'auscultation, lésions de tuberculose locale, commandant par leur siège la marche et le pronostic de la maladie.

Nous avons observé une forme franchement aiguë au début tout au moins de l'endocardite tuberculeuse simple. Un individu jusque-là assez bien portant pour exercer son métier d'infirmier est pris de fatigue, de courbature, se plaint de douleurs vagues au niveau des muscles. C'est pour ces douleurs qui paraissent prédominer au niveau de la paroi abdominale qu'on l'admet dans un service de chirurgie, mais l'exploration des orifices herniaires ne révèle rien de spécial, au bout de quelques jours de repos le malade se sent mieux, et demande lui-même son exeat. Mais il a à peine repris son travail que les mêmes symptômes réapparaissent, il s'y joint de la fièvre, une oppression des plus accentuées et le malade entre d'urgence dans un service de médecine.

Il présente en ce moment une fièvre continue, on note sur la courbe thermique des irrégularités assez accentuées, dans son ensemble cette dernière se rapproche cependant beaucoup de celle d'une fièvre typhoïde de moyenne intensité.

L'exploration des divers organes ne révèle aucun symptôme de localisation. On est cependant frappé par un symptôme sur lequel nous aurons à revenir plus loin avec plus de détail : l'assourdissement extrêmement net du premier bruit de la pointe : cet assourdissement est tellement accentué qu'il fait penser à la polyarthrite rhumatismale et que l'on interroge les articulations ; mais celles-ci ne présentent ni douleur, ni rougeur, ni gonflement.

Un symptôme domine d'ailleurs le tableau clinique et

attire immédiatement l'attention, c'est la *dyspnée*, continue. observée à l'état de repos, commc au cours des mouvements que l'on fait exécuter au malade ; non influencée par la position que prend celui-ci dans son lit, elle est caractérisée par l'augmentation considérable et permanente du nombre des mouvements respiratoires qui peuvent atteindre le nombre de 60 à 65 par minute. Le malade répond aux questions qu'on lui pose d'une voix courte et entrecoupée, il ne peut suspendre, ne fut-ce qu'une seconde,le jeu de ses muscles thoraciques.

L'auscultation du poumon ne révèle cependant aucun signe physique notable ; à part quelques râles très fins de déplissement pulmonaire, la respiration est partout absolument normale, on ne constate nulle part aucune modification à la percussion et à l'auscultation.

Il n'y a d'ailleurs aucun obstacle à l'entrée ou à la sortie de l'air dans la poitrine, aucune modification dans la durée réciproque de l'inspiration et de l'expiration. On ne constate pas de cyanose.

On pense un instant à des embolies parties du cœur droit, symptomatiques du début d'une endocardite infectieuse. L'absence de signes physiques du côté du poumon, le caractère continu de la dyspnée, sans que celle-ci se modifie dans ses caractères et son intensité du soir au matin et du jour au lendemain, ne cadrent pas avec cette hypothèse, qui n'est pas non plus en rapport avec l'absence de toux et d'expectoration, pas plus qu'avec les caractères du pouls. On est donc conduit au diagnostic de septicémie avec dyspnée toxique, et l'ensemble symptomatique éveille l'idée de la granulie.

L'infection cependant présente manifestement le tableau d'une septicémie atténuée : la température ne dépasse pas 39°5, elle descend presque régulièrement le matin au-dessous de 39. On est frappé par la régularité du pouls, par son ampleur, par sa lenteur : on ne note pas plus de 80 pulsations à la radiale, caractère d'autant plus remarquable qu'il contraste avec l'accélération extrêmement marquée des mouvements respiratoires.

Les fonctions cérébrales restent intactes, il n'existe aucun signe de réaction méningée,les symptômes digestifs sont à peu près nuls, la rate paraît normale à la percussion, l'abdomen est souple, indolore, non météorisé. Du côté du rein cependant l'infection se traduit par une diminution d'ailleurs peu considérable de la quantité des urines éliminées dans les vingt-quatre heures, avec albuminurie mise nettement en évidence par la chaleur et l'acide acétique.

De nouveaux symptômes cependant ne tardent pas à se produire, qui accusent le caractère de bénignité des accidents infectieux : dès le 5e ou 6e jour de l'entrée du malade à l'hôpital, on constate une polyurie très nette atteignant 3 litres dans les vingt-quatre heures, avec disparition rapide de l'albumine. Cette polyurie dure pendant trois ou quatre jours, la quantité des urines émises descend ensuite progressivement aux environs de un litre par vingt-quatre heures, sans réapparition de l'albuminurie.

La dyspnée persiste toujours avec les mêmes caractères. On ne peut donc pas lui assigner une origine rénale — il y a toujours de la fièvre — assez régulière, mais peu élevée. Le pouls reste lent par rapport à la température.

On constate cependant que l'accélération des mouvements

respiratoires qui pendant les deux premières semaines avait dominé le tableau clinique s'atténue assez rapidement et en quelques jours la respiration est redevenue normale. En même temps la température s'abaisse et au troisième septénaire la défervescence est complète. Le malade se lève, veut reprendre son alimentation habituelle et demande s'il pourra bientôt quitter l'hôpital.

Cependant l'examen systématique, journalier et répété du cœur, sur lequel l'attention avait été attirée dès le début de la maladie a révélé des symptômes nouveaux : le premier bruit à la pointe s'est assourdi au point de devenir à peine perceptible. Puis vers le quinzième jour est apparu un souffle perceptible à la pointe, nettement systolique, et qui, très peu accusé, au début devient de plus en plus net tout en gardant un timbre doux.

Il a atteint au moment de la défervescence toute son intensité, se propage vers l'aisselle et présente tous les caractères des souffles organiques liés à une insuffisance de l'orifice auriculo-ventriculaire gauche.

La période d'activité des lésions peut-elle s'arrêter là, le malade ne conservant de sa septicémie tuberculeuse qu'une lésion mitrale évoluant vers la chronocité. Il en est vraisemblablement ainsi dans un grand nombre de cas, mais dans les cas que nous avons observés, la tuberculose cardiaque continue son évolution pendant un temps beaucoup plus prolongé et prend une marche subaiguë.

On voit alors après une apyrexie, de plusieurs jours, d'une semaine, l'endocardite tuberculeuse simple se manifester par de nouveaux symptômes généraux, par de nouveaux signes locaux. La température remonte progressive-

ment jusque près de 40°, puis tend à redescendre en lysis de façon à ébaucher une ébauche de défervescence, interrompue par une nouvelle poussée fébrile qui peut durer plusieurs semaines et pendant laquelle la marche de la température, les caractères fébriles sont très analogues à ce qu'ils étaient lors de la première poussée, mais sans réapparition de la dyspnée.

En même temps l'examen du système circulatoire fait constater que les localisations intra-cardiaques continuent à évoluer. Au niveau de la pointe on constate que le souffle se modifie dans son intensité : il peut s'atténuer d'une manière très notable et progressive, pour reprendre ensuite d'une manière également progressive, une intensité de plus en plus marquée. On peut en même temps, avec ou sans signes physiques nettement perceptibles au niveau du foyer aortique, soupçonner aux modifications du pouls, qui devient bondissant et dépressible, l'existence et le développement de lésions des valvules sigmoïdes.

Ce processus de septicémie et d'endocardite tuberculeuse subaiguë peut, comme nous l'avons vu avec le Dr OEttinger, au lieu de durer quelques semaines, se prolonger pendant une période beaucoup plus longue et durer des années. Chez une jeune malade dont le début de l'affection remontait vraisemblablement à une affection fébrile pour laquelle elle avait été soignée une année auparavant et qui avait été étiquetée fièvre typhoïde, chez laquelle la tuberculose avait abouti à des lésions chroniques des orifices absolument constituées, on voyait survenir à intervalles très rapprochés des poussées fébriles, évoluant tantôt suivant le type intermittent, tantôt suivant le type rémittent, et qui se sont succédé sous nos yeux pendant près d'un an.

Quelquefois les phénomènes infectieux paraissaient s'amender, l'apyrexie était complète pendant plusieurs semaines, la malade engraissait; à d'autres périodes, au contraire, les élévations thermiques se répétaient à intervalles particulièrement rapprochés.

Insistons sur ce fait que la fièvre ne se traduisait par aucune réaction du côté du système digestif ou du système nerveux ; qu'étant données les lésions cardiaques, on ne pouvait apprécier nettement les modifications nouvelles qui pouvaient survenir dans l'état des valvules cardiaques ; il s'agissait au plus haut point d'une fièvre *latente* qui serait restée complètement inaperçue sans une recherche systématique. L'inoculation du sang et l'autopsie nous ont prouvé, sans erreur possible, qu'elle était l'expression de lésions valvulaires bacillaires encore en évolution au moment de la mort.

L'auscultation répétée du cœur depuis l'entrée de la malade à l'hôpital nous avait d'ailleurs permis de constater dans les signes physiques quelques modifications, rendues d'ailleurs d'une constatation et d'une interprétation difficiles par suite de l'intensité et du caractère définitif des lésions d'orifice, auxquelles avait déjà abouti la tuberculose de l'endocarde.

Les septicémies tuberculeuses qui précèdent et accompagnent l'endocardite peuvent donc se traduire par des phénomènes généraux tellement frustes qu'ils peuvent passer inaperçus et, avec eux, la localisation cardiaque. Et peut-être est-ce en réalité des endocardites à bacilles de Koch que Lander Brunton a observées dans ces cas d'endocardite primitive, dans le diagnostic desquels « le thermomètre, dit-il, sert plus que le stéthoscope ». On conçoit donc que, la sep-

ticémie causale, comme dans bien des cas de tuberculose locale consécutives à une dissémination sanguine, que le début et la période d'état de l'endocardite pourront dans bien des cas passer inaperçus, celle-ci ne se révélant que plus tard, une fois guérie, par les signes d'une lésion orificielle du cœur.

Le retentissement de l'infection tuberculeuse sur l'état général pourra cependant faire prévoir ou faire soupçonner qu'il y a ou qu'il y a eu, à un moment donné, tuberculose locale de l'endocarde. Un des symptômes de l'intoxication tuberculeuse est la dyspnée, dyspnée toxique *sine materia* qui peut donner aux septicémies tuberculeuses, pendant une partie de leur évolution tout au moins un caractère si particulier. Cette dyspnée était considérée jusqu'ici comme symptomatique de la granulie, où en général elle persiste jusqu'à la mort. On savait cependant qu'elle n'était nullement en rapport avec l'intensité de l'éruption pulmonaire, qu'elle pouvait complètement manquer dans des formes très confluentes, atteindre au contraire une grande intensité dans des granulies beaucoup plus discrètes ; nous pouvons dire aujourd'hui que toutes les septicémies tuberculeuses, qu'elles s'accompagnent ou non d'éruption miliaire, peuvent se traduire par ce symptôme, et l'on peut se demander si certaines observations de guérison de la granulie d'Empis ne doivent pas être aujourd'hui revisées dans ce sens.

Une tuberculose discrète survenant chez la femme à l'époque de la puberté se traduit par des modifications de l'état général réalisant le syndrome caractéristique de la chlorose. On a tendance à admettre aujourd'hui (Marcel

Labbé) (1) que les relations entre la tuberculose et la chlorose sont beaucoup plus directes qu'on ne le croyait autrefois, qu'au lieu d'une action héréditaire et dystrophiante il faut invoquer des rapports beaucoup plus étroits, et qu'avec le professeur Landouzy on doit regarder la chlorose comme une anémie symptomatique, souvent symptomatique de tuberculose. La chlorose peut être ainsi symptomatique d'une phlébite tuberculeuse (Hirtz) (2), elle peut être symptomatique d'une tuberculose de l'endocarde. Ainsi s'expliqueraient de la sorte les rapports bien connus de la chlorose et du rétrécissement mitral, si l'on admet qu'une tuberculose de l'endocarde est à la base de cette lésion valvulaire.

Des manifestations d'un autre ordre peuvent contribuer à donner à l'endocardite tuberculeuse une physionomie clinique particulière. Cette lésion est la conséquence d'une septicémie tuberculeuse, généralisant dans tout l'organisme les agents infectieux, et pouvant se prolonger ou se renouveler pendant des mois et des années. D'autre part, les bacilles ainsi véhiculés dans l'organisme ont, ou du moins tout se passe comme s'ils avaient subi une atténuation dans leur virulence. On pourra donc voir survenir dans le cours de la tuberculose de l'endocarde des tuberculoses d'autres organes se rapprochant beaucoup par leurs caractères cliniques et évolutifs, comme par leurs caractères anatomiques des localisations valvulaires.

Tout d'abord, si, comme nous nous sommes efforcé de le démontrer, la tuberculose de l'endocarde dans ses conséquences mécaniques comme dans ses lésions initiales doit

(1) *Société médicale des Hôpitaux*, novembre 1904.
(2) *Ibid.*

être considérée comme une tuberculose atténuée de séreuse, la notion de la bacillémie, la connaissance de la loi de Péron nous permettent de prévoir l'apparition dans le cours de son évolution d'autres manifestations de tuberculose de séreuse.

Nous avons vu apparaître au deuxième mois d'une septicémie et d'une endocardite tuberculeuse, des symptômes de rhumatisme tuberculeux, se distinguant nettement, en dehors de la date de leur apparition du rhumatisme vrai, par l'existence d'arthralgies, sans tuméfaction, sans rougeur des articulations, par le petit nombre des localisations restant limitées aux grandes articulations du membre supérieur, par l'absence de mobilité, par l'inefficacité du salicylate de soude. L'endocardite tuberculeuse peut cependant, on le voit, en s'associant à des symptômes de tuberculose atténuée des synoviales articulaires, réaliser un syndrome clinique qui peut simuler de très près la fièvre polyarticulaire.

La cavité pleurale peut de son côté être envahie par les bacilles. La pleurésie paraît fréquemment s'associer à l'endocardite (Bezançon) et chez des malades atteints de rétrécissement mitral, on pourra voir survenir à côté des hydrothorax mécaniques des pleurésies tuberculeuses (Griffon) (1).

Il est une séreuse que ses affinités pathologiques comme l'anatomie rapprochent à un haut degré de l'endocarde, c'est le péricarde. L'aptitude d'une même cause morbide à frapper à la fois les séreuses extra et intra-cardiaques date de la connaissance des localisations du rhumatisme sur l'appareil circulatoire. Il existe de même une endopéricardite tuberculeuse (Œttinger et Braillon) sur laquelle l'attention n'avait pas été attirée jusqu'ici, car on concevait de

(1) *Soc. anatomique*, 1904.

façon tout à fait différente l'action de la tuberculose sur les deux organes.

Le fait de trouver à l'autopsie des lésions symphysaires et orificielles qui peuvent les unes et les autres ne plus présenter aucun caractère anatomique spécifique (OEttinger et Braillon) paraissait être le propre du rhumatisme et faisait rejeter la tuberculose. Si chez un tuberculeux avéré, on constatait des lésions des deux séreuses cardiaques, on rattachait sans hésiter la péricardite à la tuberculose sans même se demander quelle pouvait bien être la cause des lésions valvulaires.

En réalité si, comme nous l'avons vu, l'endocardite et la péricardite tuberculeuse évoluent le plus souvent isolément, elles peuvent s'associer et donner lieu aux symptômes d'une endo-péricardite. Une observation inédite du service du professeur Hutinel nous paraît nettement réaliser cette association morbide.

Mais ce n'est pas seulement dans les séreuses que l'on verra survenir dans le cours de l'évolution des lésions bacillaires de l'endocarde des tuberculoses à marche lente, et tendant à la guérison. La tuberculose pulmonaire qui survient au début ou dans le cours du rétrécissement mitral pur a les mêmes caractères (Potain et Teissier) et nous avons comparé l'allure torpide, les tendances sclérosantes qu'elle affecte dans ces cas, à la physionomie de certaines tuberculoses pulmonaires d'origine pleurale.

Nous avons insisté plus haut sur les scléroses hépatiques, spléniques, artérielles, sur les tuberculoses vertébrales guéries par ankylose, qui peuvent s'associer à la sclérose endocardique et qui sont dues comme elle à l'évolution d'un

germe atténué sur un terrain résistant, qui constituent des cicatrices de foyers tubereuleux guéris, et ne montrant plus à l'examen histologique que des lésions banales de sclérose.

Associée ou non à d'autres tuberculoses locales, l'endocardite tuberculeuse après une première phase, phase infectieuse, d'une durée plus ou moins longue et qui peut se prolonger longtemps, aboutit donc à sa seconde période, à sa *phase cardiaque*. Ce qui domine ce sont les troubles mécaniques de la circulation cardiaque.

L'asystolie peut survenir d'une façon précoce, alors que les lésions sont encore à leur période d'endocardite aiguë. Dans ces cas, sans doute liés à l'existence d'une endocardite tricuspidienne et à la production d'embolies pulmonaires l'asystolie révèle la forme respiratoire, l'anxiété respiratoire revêt une intensité extrême, la diminution de la quantité des urines, avec albuminurie, l'œdème des membres inférieurs, la distension des veines, la cyanose complètent le tableau de l'asystolie qui aboutit rapidement à la mort. L'orthopnée, caractérisée par la difficulté et l'allongement des mouvements respiratoires beaucoup plus que par l'augmentation de leur nombre, la multiplicité des foyers congestifs des poumons se traduisant à l'auscultation par de la matité et des râles crépitants, la tachycardie, distinguent d'une façon aussi nette que possible cette oppression mécanique de la dyspnée tuberculeuse qu'on peut observer à la période infectieuse de la maladie. Les nombreux foyers d'infarctus pulmonaires trouvés à l'autopsie donnent l'explication des symptômes observés pendant la période terminale et de la terminaison de la maladie.

Dans d'autres cas au contraire l'asystolie sera tardive,

et les lésions valvulaires auront eu le temps d'aboutir à la sclérose et à l'insuffisance et au rétrécissement d'orifice : là encore le malade est un cardiaque, le tableau est celui de l'asystolie vulgaire, de l'asystolie chronique et progressive il est lié non pas à la cause, mais au siège et à l'intensité des lésions, nous n'avons pas à insister sur la symptomatologie des accidents. Nous ne ferons que rappeler une particularité qu'on peut observer à cette période tardive de la tuberculose de l'endocarde : c'est la prolongation au milieu de l'ensemble symptomatique des troubles de la compensation cardiaque, du travail phlegmasique qui se poursuit au niveau des appareils valvulaires, c'est l'existence de phénomènes infectieux, surtout caractérisés par de la fièvre et de l'amaigrissement venant s'associer au syndrome asystolique aggravé lui-même par de nouvelles localisations valvulaires, ou par l'apparition de nouvelles végétations fibrineuses au pourtour des orifices lésés.

CHAPITRE V

Pronostic. — Diagnostic. — Traitement.

L'anatomie pathologique et la pathogénie nous permettent d'envisager l'endocardite tuberculeuse, comme une forme bénigne et curable de l'infection par le bacille de Koch. Sans doute la septicémie qui l'accompagne peut se traduire par de la fièvre, de l'amaigrissement qui peut être très accentué, mais elle paraît atténuée, curable dans la généralité des cas, de même que les lésions valvulaires paraissent présenter dans la plupart des cas une évolution naturelle vers la transformation fibreuse.

Un individu qui a fait au niveau de ses valvules cardiaques un foyer de tuberculose locale peut-il, à un moment donné, succomber à la tuberculose aiguë granulique ? Le fait paraît probable, mais il est vraisemblablement exceptionnel et l'apparition possible de cette complication ne distingue en rien la tuberculose de l'endocarde des autres tuberculoses locales. Dans les cas sévères où la tuberculose de l'endocarde n'est qu'une localisation d'une tuberculose généralisée des séreuses, la mort peut être due à la localisation terminale de l'infection sur les méninges (Bezançon). En tout cas les faits montrent que les lésions inflammatoires de la séreuse intracardiaque et les bacillémies qui les accompagnent peuvent se prolonger un temps très long, sans qu'à

aucun moment la granulie ou la méningite tuberculeuse fassent leur apparition.

Nous devons en effet apporter une restriction au pronostic relativement favorable que l'on doit attribuer à l'endocardite simple à bacilles de Koch, en tant que lésion spécifique : c'est qu'en ce qui concerne la tuberculose circulatoire comme la tuberculose des autres tissus, si l'organisme peut se défendre victorieusement pendant un temps souvent fort long contre l'infection tuberculeuse, il ne peut être question dans la plupart des cas d'une guérison définitive ; la tuberculose de l'endocarde ne paraît pas échapper à cette loi générale. L'endocardite tuberculeuse, la bacillémie qui l'accompagne peuvent rester en activité pendant des mois (Braillon et Jousset), pendant des années (Œttinger et Braillon), on peut retrouver des bacilles dans des lésions anciennes de l'endocarde (Lortat-Jacob et Sabaréanu) ; il y a là un élément de pronostic d'autant plus fâcheux que la généralisation sanguine qui accompagne l'endocardite, si elle n'entraîne pas en général des lésions de dissémination tuberculeuse par suite probablement de l'atténuation des bacilles dans le sang, par suite également des réactions inflammatoires de la séreuse vasculaire, doit faire craindre cependant l'apparition d'autres foyers tuberculeux, relativement curables il est vrai dans de nombreux cas, mais dont la guérison elle-même ne va pas sans des conséquences qui peuvent être fâcheuses (Jeanselme).

Ces conséquences ne sont nulle part plus graves qu'en ce qui concerne la tuberculose de l'endocarde, à tel point que cette lésion peut ne se révéler qu'alors qu'elle est guérie, qu'elle est cicatrisée ; toutes les variétés de lésions cardia-

ques peuvent, comme nous l'avons vu, être réalisées par l'infection tuberculeuse, et la prolongation de la période d'activité de la maladie peut être responsable de lésions complexes troublant d'une façon profonde la mécanique cardiaque.

L'asystolie est donc la terminaison normale de la tuberculose de l'endocarde : elle survient à toutes ses périodes, elle peut affecter la marche de l'asystolie rapide ou se comporter comme une asystolie lente et progressive souvent irréductible. Dans l'endocardite tuberculeuse, les malades meurent non pas en tuberculeux, mais en cardiaques.

Le diagnostic de la tuberculose de l'endocarde doit être posé alors qu'elle est encore en évolution ; dans un second ordre de faits, on se trouve en présence de lésions orificielles définitives dont on doit rechercher l'origine.

Dans un grand nombre de cas, la localisation bacillaire passe inaperçue, du moins à sa première période ; il en est ainsi, nous l'avons vu, dans l'endocardite ultime des tuberculeux qui est toujours ou presque toujours une trouvaille d'autopsie. Il en est ainsi vraisemblablement très souvent dans l'endocardite tuberculeuse primitive. Les symptômes généraux peuvent être très atténués, les symptômes locaux sont encore moins marqués et rien n'attire l'attention du côté du cœur. Dans d'autres cas, l'amaigrissement, la fièvre, la dyspnée peuvent être mis sur le compte d'une tuberculose locale évoluant en même temps que la localisation cardiaque et attirant davantage l'attention.

Si les symptômes généraux sont plus marqués, on pourra confondre la bacillémie avec de nombreuses affections : on pourra croire à la dothiénentérie, dont elle pourra simuler

les caractères de la fièvre et la marche de la température d'une façon complète, y compris la défervescence au troisième septénaire et la rechute possible.

Un symptôme de diagnostic différentiel capital quand il existe est la dyspnée : il pourra faire croire à une affection pulmonaire, dont on ne constatera aucun signe stéthoscopique à une néphrite aiguë avec urémie.

La septicémie tuberculeuse pourra être confondue également avec les diverses variétés de septicémie. La dyspnée *sine materia* a alors une importance de tout premier ordre, c'est elle qui dans un cas nous a fait penser à l'infection tuberculeuse. Mais on songera tout d'abord à la mieux connue des fièvres tuberculeuses essentielles, à celle qui est symptomatique de la granulie. On constatera cependant que l'élévation de la température, les caractères du pouls et des urines ne sont pas en rapport avec ceux que l'on observe dans la granulie, on a le tableau d'une septicémie subaiguë et bénigne, et non celui d'une infection grave et presque fatalement mortelle : bientôt la marche de la maladie et la disparition de la dyspnée ne permettront plus de penser à la maladie d'Empis.

Cependant l'examen du cœur permet de constater au bout de quelque temps une localisation valvulaire et de limiter le diagnostic : on pense de suite à une endocardite infectieuse par microbes variés, qui peut dans certains cas affecter comme l'endocardite tuberculeuse une marche subaiguë et presque chronique et s'en rapprocher beaucoup par ses phénomènes généraux. Nous avons vu ainsi évoluer pendant plusieurs mois, dans le service du Dr Œttinger, une endocardite primitive à streptocoques et à staphylocoques associés.

Si l'on assiste au début de la maladie, on verra que l'évolution des signes stéthoscopiques n'est pas celle que l'on observe dans les endocardites malignes : ils correspondent absolument à ceux décrits par Potain dans l'endocardite rhumatismale : une première période que nous avons vu affecter une durée de plus de deux semaines est exclusivement marquée par l'assourdissement des bruits normaux du cœur, ce n'est que plus tard que l'on perçoit le souffle symptomatique de l'insuffisance de l'orifice lésé. Ce souffle est faible et au début difficile à percevoir, son intensité ne s'accroît que progressivement, son timbre reste doux pendant toute la durée de la maladie. Dans l'endocardite végétante au contraire le souffle a une apparition beaucoup plus rapide, les lésions sont d'autre part beaucoup plus limitées et constituées par des végétations beaucoup plus volumineuses ; aussi le souffle a-t-il une intensité beaucoup plus grande, un timbre différent de celui de l'endocardite tuberculeuse simple. On peut observer dans la tuberculose la même forme anatomique et les mêmes caractères stéthoscopiques (Ferrand et Rathery), mais la forme simple paraît être de beaucoup la plus fréquente.

Les symptômes stéthoscopiques de l'endocardite tuberculeuse sont en somme tout à fait superposables à ceux de l'endocardite rhumatismale. Nous savons d'autre part que les manifestations articulaires qui sont la règle dans la seconde affection, peuvent se rencontrer dans les infections tuberculeuses. Le diagnostic deviendra singulièrement difficile entre les deux maladies. On pourra le poser quand on verra comme dans un de nos cas les localisations articulaires survenir des semaines après les localisations cardia-

ques, ce qui peut se voir dans le rhumatisme, mais pas avec un intervalle aussi prolongé, quand les phénomènes articulaires auront été précédés d'accidents qui n'appartiennent pas au rhumatisme (dyspnée toxique), quand ils se distinguent par leurs caractères objectifs de c ux de la polyarthrite aiguë (arthralgies sans symptômes fluxionnaires, limitées à quelques articulations, absence de mobilité, inefficacité du salicylate).

Dans les cas où la tuberculose généralisée des séreuses affecte une forme particulièrement sévère, c'est avec les différentes variétés de pseudo-rhumatisme infectieux que se posera le diagnostic, avec le rhumatisme blennorrhagique en particulier ; l'intensité de l'anémie peut faire penser avec la splénomégalie, à la leucémie aiguë. On a pu penser à un kyste suppuré de la rate avec réaction pleurale de voisinage et pseudo-rhumatisme infectieux (Bezançon).

Le diagnostic sera facilité quand il y a dans les antécédents du malade des accidents de tuberculose antérieure (pleurésie, adénopathies).

On recherchera si le malade n'a pas eu des hémoptysies, on fera l'examen complet des poumons. On pourra avoir de la sorte des indications précieuses.

Pour diagnostiquer l'endocardite tuberculeuse il faudra surtout y penser, on devra soupçonner l'infection par le bacille de Koch, dans toutes les endocardites qui ne font pas nettement leur preuve étiologique (Braillon et Jousset).

Quels sont les moyens de confirmer le diagnostic, d'avoir la preuve de la nature des accidents.

L'épreuve de la tuberculine ne pourra être pratiquée par suite de l'état fébrile ; le séro-diagnostic d'après la méthode

d'Arloing et Courmont peut vraisemblablement donner de bons renseignements ; sa valeur ne nous paraît cependant pas absolue : s'il est positif, il indique que le malade est tuberculeux, il ne nous autorise pas complètement à poser le diagnostic de tuberculose circulatoire, il peut traduire l'existence d'un foyer de tuberculose latente pulmonaire ou ganglionnaire chez un malade dont les accidents cardiaques et les phénomènes généraux reconnaîtraient une autre origine. Les travaux dont la méthode a été l'objet paraissant montrer d'autre part qu'un résultat négatif n'a pas lui-même une valeur absolue, qu'il peut en être ainsi chez des individus porteurs de lésions tuberculeuses très étendues et très avancées.

Une autre méthode a donné des résultats dont la valeur est bien établie. Elle est applicable au cas où la tuberculose de l'endocarde n'est qu'un élément d'une tuberculose plus ou moins étendue des séreuses : c'est le cyto-diagnostic, auquel a eu recours avec succès Bezançon, dans un cas de ce genre : une affection à marche aiguë s'accompagnant de localisations pleurales, cardiaques et articulaires, a permis par la constatation de la lymphocytose pleurale de conclure à la nature tuberculeuse de l'infection. Des recherches de même nature ont été pratiquées avec le liquide articulaire quand les symptômes d'endocardite s'accompagnaient d'épanchement articulaire (Verdeau).

A côté des méthodes permettant de faire le diagnostic de l'existence de lésions tuberculeuses dans des régions indéterminées de l'organisme, à côté de celles qui permettent d'établir la nature de lésions évoluant parallèlement aux lésions cardiaques, nous devons attribuer une nature beau-

coup plus grande aux méthodes directes qui peuvent nous faire saisir la cause des lésions de l'endocarde elles-mêmes.

Avons-nous à notre disposition de tels procédés d'investigation ? Si l'on fait des lésions inflammatoires de l'endocarde d'origine tuberculeuse, l'expression d'une toxémie locale, on n'aura aucun procédé qui permettra de se rendre compte, pas plus pendant la vie que par l'examen anatomique, de la nature exacte des lésions. C'est l'opinion de l'Ecole de Lyon, développée en particulier par Verdeau, d'après lequel on ne saurait demander aux inoculations aux cobayes et à d'autres moyens de contrôle, la preuve de l'origine tuberculeuse de ces endocardites, puisqu'il peut et doit s'agir avant tout d'un processus local engendré par la tuberculine, et par cela même non bacillifère. On en sera réduit à des preuves indirectes.

Si au contraire l'endocardite tuberculeuse, aiguë ou subaiguë, est une tuberculose locale de séreuse, une endocardite infectieuse, nous pourrons espérer que les procédés d'étude qui ont élucidé et permis de diagnostiquer pendant la vie la nature d'autres tuberculoses inflammatoires, d'autres endocardites microbiennes pourront nous donner des renseignements identiques. C'est ce que démontrent les recherches que nous avons faites dans cette voie.

Les tuberculoses en surface des séreuses s'accompagnent de la présence dans la cavité elle-même, dans le liquide de réaction inflammatoire du bacille pathogène. De même qu'au niveau des exsudats eux-mêmes les bacilles sont peu abondants, peu virulents, il est souvent difficile de les mettre en évidence dans le liquide suspect, mais on arrive, comme le montre l'histoire des épanchements séro-fibrineux

de la plèvre, à des résultats positifs d'autant plus nombreux que la technique se perfectionne davantage (Chauffard et Gombault, Le Damany, Péron, Widal et Ravaut, André Jousset).

L'étude des endocardites infectieuses et celle des septicémies en général a passé par les mêmes étapes : alors que le sang était considéré il y a peu de temps encore comme un milieu peu propre au séjour des agents infectieux, alors que dans nombre d'endocardites démontrées microbiennes à l'autopsie, les cultures du sang étaient restées stériles pendant la vie, les perfectionnements de la technique ont de leur côté modifié progressivement les idées sur la fréquence de la présence dans le sang d'agents microbiens virulents (Arloing et Courmont, Lemierre).

Nous avons fait de l'endocardite tuberculeuse une inflammation en surface de la séreuse vasculaire. Les bacilles de Koch doivent donc pour la produire pénétrer et se répandre dans la cavité même où ils se mélangeront au liquide qu'elle contient normalement. Comme les autres endocardites, l'endocardite à bacilles de Koch sera précédée et accompagnée d'une septicémie tuberculeuse ; les méthodes qui révèlent la présence du bacille dans le liquide de la pleurésie séro-fibrineuse, celles qui donnent dans l'étude des septicémies tuberculeuses en général, des résultats positifs en nous permettant de déceler dans le sang l'existence du bacille de Koch, nous renseigneront donc sur la nature d'une localisation cardiaque dont l'existence nous aura été révélée par l'auscultation.

L'expérience acquise dans l'étude des liquides pleuraux montre qu'il faut agir sur une quantité de liquide aussi

grande que possible. Il est facile, dans la plupart des cas, de retirer aseptiquement par ponction veineuse une assez grande quantité de sang (40 à 50 cent. c), que l'on peut répartir dans plusieurs tubes stériles.

Cette façon de procéder permet de se livrer à un premier ordre d'investigations : nous voulons parler de la culture du sang sur les milieux usuels : le bacille de Koch, on le sait, ne cultive pas dans les mêmes conditions que nombre d'autres agents microbiens. Si donc les ensemencements pratiqués en suivant les techniques récentes, en diluant par exemple une assez grande quantité de sang, deux à trois centimètres cubes, dans une grande quantité de bouillon, restent stériles, ce sera une raison de plus de suspecter la nature bacillaire d'une endocardite dont l'étiologie est incertaine. Ce n'est qu'un signe de présomption, d'autres agents infectieux, celui de la polyarthrite rhumatismale par exemple, pouvant ne pas cultiver dans les mêmes conditions, mais qui, dans certains cas, pourra cependant acquérir une valeur assez grande. Les résultats positifs de la culture nous ont permis, d'autre part, de reconnaître la nature d'une endocardite à marche subaiguë, dont le point de départ échappait à toutes les investigations, et pour laquelle on pouvait penser à l'infection par le bacille de Koch : nous avons obtenu à plusieurs reprises de nombreuses colonies de streptocoques et de staphylocoques que nous avons retrouvées à l'autopsie au niveau des végétations de l'endocarde.

On sait que le fait d'obtenir avec la culture des liquides pleuraux sur les milieux ordinaires des colonies d'agents microbiens variés, ne permet pas d éliminer l'infection par

le bacille de Koch (Fernet, Le Damany, Péron). En est-il de même en ce qui concerne l'endocardite tuberculeuse : nous n'avons pas encore des éléments suffisants d'appréciation pour répondre à cette question.

Nous passons sur l'étude accessoire des réactions agglutinantes du sérum vis-à-vis des cultures en bouillon du bacille d'Eberth qui permettra d'éliminer la dothiénentérie ; sur celle de l'agglutination vis-à-vis des cultures homogènes du bacille de Koch, nous n'avons pas sur ce dernier point d'expérience personnelle. Les résultats les plus probants seront ceux qui permettront de déceler l'existence du bacille de Koch lui-même dans le milieu sanguin.

On ne peut essayer de cultiver directement l'agent pathogène : on n'obtiendrait ainsi que des résultats négatifs. Deux méthodes seules sont possibles : l'examen direct, l'inoculation des animaux sensibles.

Deux méthodes ont été proposées dans ces derniers temps pour déceler le bacille de Koch grâce à ses réactions colorantes, dans le sang, ainsi que dans les autres liquides de l'organisme où il se trouve en petite quantité : la méthode inoscopique de Jousset (1) suivie, à peu de distance, par la méthode d'homogénisation du caillot de Bezançon, Griffon et Philibert (1903) (2). Tout récemment, on a proposé une technique reposant sur l'absence de coagulabilité du sang ayant séjourné dans le tube digestif de la sangsue (Courmont et Lesieur) (3). C'est à la première de ces méthodes que nous avons eu recours. Nous avons opéré sur une

(1) *Société médicale des hôpitaux ; Semaine médicale*, janvier 1903.
(2) *Société de Biologie*, 10 janvier, 7 février 1903.
(3) *Société médicale des hôpitaux*, juillet 1904.

assez grande quantité de sang, quinze à vingt centimètres cubes retirés *aseptiquement* par ponction veineuse avec ensemencement de contrôle en bouillon et en gélose anaérobie. Le caillot recueilli dans une compresse stérile et hémolysé par lavage sous un filet d'eau était digéré, aussi peu de temps que possible après la prise de sang, par une solution chlorhydropeptique, et l'on centrifugeait le liquide ainsi obtenu. Le culot étendu et fixé sur une lamelle était coloré par la méthode de Zichl. Nous avons décelé ainsi à trois reprises différentes, chez le même malade, par un examen méthodique des préparations, l'existence de bacilles ayant les réactions colorantes et la morphologie du bacille de Koch.

La valeur de la méthode inoscopique de Jousset a été extrêmement contestée, et on lui a reproché d'exposer à tant de causes d'erreur, que le diagnostic du bacille de Koch par l'examen direct devenait pratiquement sans valeur.

L'existence de bacilles ayant les mêmes réactions colorantes que le bacille de Koch, bacilles acidophiles, acido-résistants, qui pourraient se trouver normalement sur la peau, ou même dans les liquides de l'organisme enlèverait à la recherche directe du bacille la plus grande partie des conclusions que l'on paraissait en droit de tirer d'un examen positif.

Ces espèces microbiennes, qui n'étaient guère sorties jusqu'ici du domaine de la bactériologie pure, et dont le bacille du smegma était la seule variété bien connue chez l'homme, ont paru constituer soudain une flore tellement répandue que l'on a pu se demander, s'il n'allait pas falloir reviser les méthodes de diagnostic de la tuberculose fondées sur l'examen direct dont la valeur paraissait la mieux établie,

telles que celle de la recherche des bacilles dans les crachats (Chauffard).

L'existence sur la peau de l'homme, dans les sécrétions, dans le sang de bacilles résistant dans une certaine mesure à la décoloration par les acides paraît prouvée.

Bergeron pratiquant l'examen inoscopique sur le sang retiré à *l'aide de ventouses scarifiées*, a constaté, comme antérieurement Bezançon, Griffon et Philibert étudiant le liquide de deux épanchements pleuraux qui n'avait pas été aseptiquement recueilli l'existence de bacilles filamenteux ou renflés à l'une de leurs extrémités qui restaient colorés, très imparfaitement et très partiellement d'ailleurs après l'action de l'acide azotique. On a vu des bacilles acido-résistants dans les crachats de la gangrène pulmonaire, dans la dilatation bronchique (Fraenkel, Mme Rabinovitch) Jousset en a trouvé dans le sang d'un malade atteint de dothiénenthérie.

La méthode inoscopique, comme toutes les méthodes scientifiques, est donc passible de causes d'erreur avec lesquelles il faut compter. Ces causes d'erreur ont-elles l'importance qu'on a voulu leur attribuer ? Nous ne le croyons pas. Les agents microbiens qui peuvent être pris pour le bacille ne lui ressemblent que grossièrement dans la plupart des cas, et ils ne résistent que très imparfaitement à la décoloration ; d'autre part, l'examen inoscopique du sang, quand il est pratiqué aseptiquement, par ponction veineuse, donne dans la généralité des cas, comme nous avons pu nous en convaincre, des résultats négatifs, même en opérant sur des malades chez lesquels il y a lieu de penser à la possibilité d'une septicémie tuberculeuse. La constatation

des bacilles rouges dans le sang des tuberculeux, d'après notre expérience personnelle, d'après les observations de Bergeron lui-même qui opérait cependant dans des conditions moins rigoureuses (ventouses scarifiées), est loin d'être un fait banal. Quand on les retrouve trois fois de suite dans le sang d'un même malade, il est donc très probable que ce malade est atteint de septicémie tuberculeuse.

Il existe d'ailleurs un procédé de différenciation des bacilles acidophiles et du bacille de Koch : Toutes les variétés jusqu'ici connues des bacilles pseudo-tuberculeux cultivent dans les conditions ordinaires sur les milieux usuels : le bacille de Koch seul ne donne pas de colonies. L'inoscopie doit donc être contrôlée par des ensemencements qui montrent que le sang lui-même était stérile, et que la prise a été effectuée dans de bonnes conditions : il nous paraît difficile de ne pas lui attribuer quand elle a été pratiquée dans ces conditions, une valeur à peu près absolue : à moins que l'on n'admette une contamination ultérieure, au cours des manœuvres très simples et très rapides nécessitées par la méthode, et que l'on attribue alors aux bacilles acidophiles une ubiquité que rien pour le moment ne permet de leur reconnaître : la sangsue à peu près seule aurait dans ce cas le singulier privilège de ne pas leur donner asile dans son tube digestif ou au niveau de son revêtement ectodermique.

Si l'inoscopie permet d'ailleurs de se faire une opinion presque immédiate, un autre procédé employé comme moyen de contrôle ou directement, constitue d'ailleurs un autre moyen d'investigation qui donne une réponse plus

tardive, mais d'une valeur absolue : c'est l'inoculation aux animaux sensibles.

C'est à Jousset que revient le mérite d'avoir bien fixé la technique dans l'étude des septicémies tuberculeuses de l'inoculation par laquelle on n'avait obtenu jusqu'ici qu'un très petit nombre de résultats positifs. Il a montré la nécessité d'opérer sur des doses de sang aussi fortes que possible, et bien mis en évidence l'existence dans le sang, outre les bacilles, de substances toxiques, de substances inutiles et de substances nuisibles dont il importe de se débarrasser (1). Les substances toxiques suffisent à produire la mort du cobaye, elles se concentrent dans le sérum qu'il n'y aura pas inconvénient à rejeter puisque tous les corpuscules organisés sont englobés dans le caillot. Les globules rouges, l'hémoglobine représentent une masse volumineuse et inutile. Enfin le pouvoir bactéricide du sang à l'égard du bacille tuberculeux peut suffire à faire obstacle à la germination des bacilles, comme l'a démontré Jousset par des expériences fort nettes : de deux cobayes recevant tous les deux en même temps sous la peau de l'aine la même quantité de sang d'un lapin tuberculisé par la voie veineuse, mais l'un de sang complet, chaud et liquide, l'autre simplement la fibrine correspondant à la même quantité de sang, le premier ne se tuberculisera pas ou se tuberculisera relativement peu ; le second présentera à l'autopsie des lésions avancées. D'autre part, tous les bacilles sont englobés, collés par le coagulum fibrineux. C'est donc à l'inoculation

(1) Des septicémies tuberculeuses, *Soc. méd. des hôpitaux*, 1903. Septicémies tuberculeuses expérimentales, *Journal de Physiologie et de Pathologie générales*, septembre 1904.

de la fibrine extraite de 10 à 20 centimètres cubes de sang — par le procédé que nous avons indiqué plus haut — que nous avons eu recours. Nous nous sommes adressé à l'inoculation sous-cutanée qui permet mieux que l'inoculation intrapéritonéale de se rendre compte de la progression des lésions.

Nous avons obtenu ainsi la tuberculose expérimentale avec adénopathie caséeuse typique (Braillon et Jousset, OEttinger et Braillon), amaigrissement et mort spontanée du cobaye ; une fois nous avons eu un commencement de généralisation et trouvé des bacilles de Koch par frottis du parenchyme splénique.

Les lésions paraissent cependant rester souvent locales, en raison de l'avirulence relative, primitive ou secondaire, du bacille de Koch.

Il paraît bien établi aujourd'hui que l'injection de produits tuberculeux est loin de donner toujours au cobaye les lésions classiques maxima commençant par le chancre et l'adénite, pour se propager en ganglions prévertébraux et se généraliser. On sait que dans certaines lésions (pleurales, rhumatismales, ganglionnaires), on obtient souvent des tuberculoses expérimentales atténuées et locales (H. Martin, Griffon, Petit, Marion et Gandy, etc.). Même avec le plus tuberculisable des animaux connus, il faut compter avec la défense de l'organisme contre des microbes peu nombreux ou peu virulents. La tuberculose ganglionnaire locale ne s'en distingue pas moins nettement des adénopathies produites par les bacilles pseudo-tuberculeux ou par les divers agents infectieux par la date d'apparition de l'adénite, par les caractères de la caséification transformant le ganglion en un véritable mas-

tic et non en pus plus ou moins fluide, par le retentissement sur l'état général (amaigrissement souvent considérable et mort spontanée), enfin et surtout par les résultats des ensemencements sur les différents milieux ordinaires qui resteront stériles.

Dans les deux observations qui ont servi de point de départ à notre thèse, nous avons pu par l'examen anatomique établir en toute certitude que le bacille que nous avions trouvé dans le sang pendant la vie — bacille ayant la morphologie et les réactions colorantes du bacille de Koch — provoquant par inoculation au cobaye des lésions d'adénopathie caséeuse locale avec ou sans généralisation, était bien l'agent pathogène des lésions inflammatoires de l'endocarde au niveau desquelles nous l'avons retrouvé, sans pouvoir le déceler dans les autres organes. On nous accordera que si cet agent pathogène n'était pas le bacille de Koch lui-même, mais un bacille pseudo-tuberculeux, il s'en rapproche par des caractères tellement accusés qu'il n'y a pas lieu de l'en différencier. Les développements dans lesquels nous venons d'entrer nous paraissent établir que nous possédons actuellement une méthode qui permettra à l'avenir de faire en toute certitude le diagnostic de la nature tuberculeuse de l'endocardite, dans les cas qui se terminent plus heureusement que ceux qu'il nous a été donné d'observer.

Nous avons pu contrôler d'autre part, par l'inoculation du cobaye, la nature d'une endocardite infectieuse qui nous avait donné par la culture du sang des colonies de streptocoques et de staphylocoques. L'animal résista à l'inoculation sous-cutanée de la fibrine extraite de 20 centimètres cubes de sang, et sacrifié trois mois après ne présentait

aucune lésion locale ou générale pouvant simuler les lésions tuberculeuses.

La méthode dont nous venons d'exposer la technique donnera-t-elle dans tous les cas des résultats positifs ? Les bacilles peuvent peut-être dans certains cas être trop peu nombreux, trop peu virulents pour tuberculiser le cobaye : selon une loi générale de médecine expérimentale, dont les exemples abondent dans l'étude de la tuberculose, les faits négatifs doivent être considérés comme ayant une valeur probante beaucoup moins grande que les faits positifs.

Quoi qu'il en soit, dans un grand nombre de cas la nature de l'endocardite n'aura pas pu être élucidée pendant la période d'activité des lésions, pendant la phase bacillémique. Il sera cependant indiqué de recourir à l'examen bactériologique du sang, auprès des malades chez lesquels la tuberculose paraît s'être arrêtée dans son évolution, et avoir abouti à des lésions orificielles définitives. L'expérience prouve que l'endocardite tuberculeuse simple peut avoir une marche subaiguë, qu'elle peut se prolonger pendant un temps très long et qu'on peut par conséquent se convaincre de l'état bacillémique du sang symptomatique de lésions encore en pleine évolution chez des malades atteints en apparence de lésions orificielles banales du cœur avec asystolie (OEttinger et Braillon).

Mais dans les cas où la tuberculose valvulaire sera complètement cicatrisée, les bacilles disparaîtront dans le sang comme au niveau des lésions endocardiques.

Aucun signe clinique, aucun caractère anatomique même ne permettront de se rendre compte directement de l'origine des lésions de sclérose, constatées par l'auscultation ou sur la table d'autopsie.

C'est alors qu'on en sera réduit à des preuves indirectes, dont les principales sont tirées de la constatation d'autres localisations tuberculeuses. Ce ne seront souvent là que des signes de présomption, étant données la fréquence de la tuberculose, la coïncidence possible des cardiopathies rhumatismales par exemple, avec la tuberculose pulmonaire, favorisée par le long séjour à l'hôpital de nombreux cardiaques, c'est dans ces cas à l'histoire clinique de révéler les rapports des lésions cardiaques avec l'infection spécifique : ces rapports deviendront très probables quand on constatera la coexistence des lésions chez un individu jeune, quand on verra à un moment donné, chez un tuberculeux, se constituer une lésion valvulaire qui n'est expliquée par aucune des infections étiologiques à détermination cardiaque habituelle, comme le rhumatisme.

Le problème sera particulièrement complexe chez les tuberculeux portant des lésions cardiaques et ayant dans leurs antécédents des accidents articulaires d'ordre rhumatismal comme dans une de nos observations. S'agit-il de pseudo-rhumatisme tuberculeux avec lésions tuberculeuses de l'endocarde, a-t-on affaire au contraire à la maladie de Bouillaud chez un bacillaire. Ce sera là une question qu'il sera souvent impossible de résoudre quand on n'a pas assisté à l'évolution des accidents.

Il est une localisation de l'infection par le bacille de Koch qui nous paraît avoir une valeur considérable pour le diagnostic, nous voulons parler de la péricardite tuberculeuse. On sait que la tuberculose est, après le rhumatisme, la grande cause étiologique des maladies du péricarde. L'aptitude des deux séreuses cardiaques à réagir à une même

cause morbide date de la découverte même par Bouillaud des rapports de la péricardite et de l'endocardite avec le rhumatisme. S'il est permis aujourd'hui d'attribuer à la péricardite et à l'endocardite tuberculeuse une même pathogénie, si l'on en fait deux localisations de la tuberculose des séreuses, le fait de trouver chez un malade, chez lequel on a pu diagnostiquer l'existence d'une péricardite tuberculeuse, les signes d'une lésion valvulaire, alors que ce malade n'a pas eu de rhumatisme ou d'autres infections antérieures, nous paraît éclairer l'origine de la maladie orificielle. Le diagnostic d'endo-pécardite tuberculeuse nous paraît pouvoir être posé dans certains cas aussi nettement que celui d'endo-péricardite rhumatismale : les observations que nous rapportons plus loin ne nous paraissent pas susceptibles d'une autre interprétation.

La notion de l'origine tuberculeuse d'une lésion valvulaire cardiaque est-elle susceptible de donner lieu à quelques indications thérapeutiques spéciales ? La tuberculose de l'endocarde paraît dans la plupart des cas se cicatriser spontanément : une fois cette évolution accomplie ce qui importe ce n'est plus la cause, c'est le siège et l'intensité des lésions : les malades sont avant tout des cardiaques et doivent être traités en cardiaques.

A la période fibrineuse de l'endocardite on peut peut-être espérer quelques résultats favorables du traitement général de la tuberculose : la triade classique, repos, grand air, suralimentation, est peut-être susceptible d'influencer favorablement les lésions cardiaques ainsi que de combattre efficacement la bacillémie symptomatique. Peut-être peut-on espérer, dans une certaine mesure, hâter ainsi la cicatri-

sation, et limiter l'étendue des lésions, améliorer ainsi la gravité du pronostic.

Nous avons vu que le processus tuberculeux pouvait continuer à évoluer alors qu'il avait déjà profondément modifié la structure et le jeu des appareils valvulaires. Il sera donc indiqué de poursuivre le traitement hygiénique même alors que l'on est arrivé à la période des lésions orificielles. Et peut-être les bons résultats constatés chez certains cardiaques par la cure d'air, par le séjour au bord de la mer, en particulier sur les bords de la Méditerranée (1), sont-ils attribuables dans une certaine mesure à la nature des lésions ; la climatothérapie réaliserait dans ces cas un véritable traitement pathogénique, d'ailleurs aussi incomplet et aussi insuffisant en tuberculose cardiaque qu'en ce qui concerne les autres localisations bacillaires.

Une observation de Poncet est en faveur de l'hypothèse que nous venons de soulever : cet auteur a constaté les bons effets du repos, du séjour à la campagne et au bord de la mer, dans un cas d'insuffisance mitrale, apparue chez une jeune malade atteinte de rhumatisme tuberculeux.

(1) V. *Comptes rendus du Congrès de climatothérapie*, Nice, 1904.

OBSERVATIONS

Les cas publiés jusqu'à présent de lésions de l'endocarde, aiguës, subaiguës ou chroniques, trouvées à l'autopsie des tuberculeux, sont aujourd'hui trop nombreux pour que nous ayons pu songer à les réunir dans notre travail. Nous renvoyons en particulier à la thèse de Teissier, au mémoire de cet auteur sur le rétrécissement mitral pur, au travail d'Etienne, aux thèses de Chambelland, de Verdeau, où sont réunies un grand nombre d'observations de ce genre.

Nous n'avons pas non plus utilisé les très nombreuses statistiques, ayant trait à la fréquence chez les tuberculeux des lésions cardiaques, à celle des lésions tuberculeuses des différents organes chez les individus atteints de lésions orificielles du cœur. On trouvera dans un mémoire tout récent de Norris (1) une bibliographie très complète sur ce sujet, ainsi qu'une statistique personnelle portant sur 1.764 autopsies et 1.276 observations cliniques.

Nous nous sommes expliqué déjà sur les raisons pour lesquelles ce procédé d'étude ne nous paraît pas suffisant pour se faire une idée rigoureuse de la nature et de l'importance du rôle de la tuberculose en pathologie cardia-

(1) *The American Journal of the medical Sciences*, 1er octobre 1904, p. 641-667.

que, et nous avons utilisé dans les chapitres précédents les indications générales qu'on doit se contenter de lui demander.

Partant de cette idée fondamentale que les diverses lésions de l'endocarde dépendant de la tuberculose sont la conséquence de l'infection ; qu'elles peuvent être considérées comme représentant un processus identique à divers stades de son évolution, caractérisé d'abord par une inflammation aiguë ou subaiguë, fibrineuse, à bacilles de Koch, évoluant vers la guérison et la cicatrisation fibreuse, lésions de sclérose avirulentes d'origine tuberculeuse, nous diviserons les observations rapportées dans notre thèse en plusieurs chapitres.

Dans un premier ordre de faits on a pu assister à la période d'activité de la tuberculose de l'endocarde. Les lésions, d'apparence banale, sont caractérisées par la présence du bacille de Koch. Malgré les difficultés qu'on éprouve à le mettre nettement en évidence, difficultés d'ordre général liées au petit nombre des bacilles, à leur faible virulence et qu'on rencontre dans tous les cas de tuberculose atténuée, quelques observations établissent nettement la nature de l'endocardite.

Ce sont ces faits les plus probants, les plus caractéristiques que nous rapporterons tout d'abord.

La fréquence avec laquelle le bacille passe inaperçu dans les lésions inflammatoires, son absence dans l'immense majorité des cas au niveau de lésions de sclérose nous obligent de nous contenter le plus souvent de preuves indirectes. Dans certains cas, les lésions de l'endocarde ont évolué en même temps que des lésions pathogéniquement

identiques des autres organes, des séreuses en particulier, dont le diagnostic étiologique a pu être établi et éclairer en même temps la nature de la localisation valvulaire. L'observation de Bezançon est le type des cas de ce genre en ce qui concerne les lésions bacillaires en activité, de même que l'observation de Jeanselme montre l'infection tuberculeuse arrêtée et ayant abouti à la sclérose au niveau de ses diverses localisations.

Nous avons insisté sur les liens qui unissent la pathologie du péricarde à celle de l'endocarde. Dans le cas que nous avons observé avec le Dr OEttinger, c'est l'étude bactériologique des lésions valvulaires qui nous a révélé la nature d'une symphyse péricardique, qui ne présentait plus aucun caractère anatomique ou bactériologique en rapport avec sa cause pathogénique. Nous décrirons réciproquement comme endo-péricardites tuberculeuses les cas où les lésions de l'endocarde coïncident avec des lésions du péricarde nettement reconnaissables.

Enfin il est des cas où l'observation clinique paraît démontrer la subordination des lésions de l'endocarde à l'infection tuberculeuse : dans ces cas, on verra chez un individu porteur de lésions bacillaires du poumon ou d'un autre organe, apparaître et se développer à un moment donné des lésions cardiaques qui ne sont expliquées par aucune autre cause étiologique que l'infection par le bacille de Koch, et qui sans la notion du terrain mériteraient le nom de primitives. Nous rapporterons quelques-uns de ces cas où la nature de l'endocardite ne paraît pas devoir être mise en doute.

I. — ENDOCARDITES A BACILLES DE KOCH

Obs. I. — G. Lion, Endocardite tuberculeuse développée au cours d'une tuberculose pulmonaire chronique à l'occasion d'une poussée de tuberculose aiguë. *France médicale*, 1892. — Il s'agit d'une femme atteinte de tuberculose chronique du poumon qui à l'autopsie présente une poussée aiguë de granulations tuberculeuses récentes ; sur la grande valve de la mitrale on trouve une végétation pédiculée de la grosseur d'un grain de chènevis. Cette végétation était constituée par un tissu sans structure apparente, se colorant en rouge pâle par le picro-carmin, et par une couche superficielle formée de cellules à noyaux volumineux accumulés par places sous forme de petits amas et semblant provenir de l'endocarde soulevé.

L'examen d'une grande quantité de coupes a permis de trouver quatre ou cinq bacilles tuberculeux siégeant dans les amas cellulaires de la surface.

Obs. II. — Londe et Petit, Endocardite végétante tuberculeuse. *Archives générales de médecine*, 1894. — M..., 25 ans, entrée à l'hôpital de la Salpêtrière le 30 juillet 1888 dans le service de M. Jules Voisin. Hémiplégique gauche et épileptique.

Le 20 *mars* elle s'alite pour une phlébite du membre inférieur gauche dont elle se remet au bout de quinze jours. Le 9 avril œdème généralisé à tout le côté droit y compris la face. Pommettes rouges.

Cœur. — On entend un souffle systolique dont le maximum est à la pointe et qui se propage dans l'aisselle. Un autre souffle à la base de l'appendice xiphoïde. Le pouls est faible, rapide.

La malade accuse des douleurs lombaires sourdes, profondes, ses urines contiennent un flot d'albumine.

Le 13 elle meurt d'un accès de suffocation.

Autopsie. — Les poumons sont semés de gros noyaux indurés plus abondants à droite. Ils sont farcis de vieux tubercules caséeux et crétacés autour desquels on trouve des granulations grises récentes

qui sont surtout nombreuses aux deux bases. Ganglions bronchiques tuberculeux.

Cœur. — Péricardite. Myocarde pâle, jaunâtre. Insuffisance de la valvule tricuspide. Sur la face auriculaire des deux valves de la mitrale trois ou quatre végétations dont la plus grosse atteint le volume d'une lentille, les plus petites ayant la grosseur d'une tête d'épingle. Ces végétations sont pâles, uniformes, molles. Pas de granulations de l'endocarde. Rien autre d'anormal.

A l'examen histologique, myocardite diffuse aiguë interstitielle, prédominante à droite.

Inoculation. — L'une de ces végétations, inoculée sous la peau d'un cobaye, fut éliminée de la plaie trois jours après. Trois mois environ après l'inoculation, on trouva des tubercules dans tous les organes.

L'examen bactériologique montra l'existence de bacilles. Une des végétations écrasées le premier jour sur la lamelle n'a donné aucun résultat. On ne chercha point les autres micro-organismes.

Sur la coupe de l'une des végétations l'on vit après coloration au picrocarmin que la végétation était en partie formée par un magma jaunâtre qui l'enveloppe irrégulièrement et est vraisemblablement constitué par des blocs fibrineux. Autour de la végétation et là où se rencontrent ces dépôts fibrineux, la couche superficielle de l'endocarde est altérée. Le corps de la végétation est rouge ou rosé, d'aspect fibreux, et se continue avec le tissu fibro-élastique de la valvule ; çà et là, cellules embryonnaires qui sont surtout agglomérées en deux points situés au-dessous de la végétation.

Nulle part ces noyaux ne rappellent les granulations tuberculeuses. Par le Ziehl et le bleu de méthylène, la coloration d'une coupe montre l'existence de bacilles groupés au niveau de l'un des renflements correspondant aux amas embryonnaires susindiqués ; à ce niveau on trouvait quatre ou cinq bâtonnets très nets.

Sur les bords de la végétation et dans les dépôts fibrineux on trouvait aussi quelques bacilles. Sur aucune coupe il n'y avait de bacilles à l'intérieur de la végétation.

Obs. III. — Leyden, *Deutsche med. Wochenschrift*, 1896. — L'auteur a observé cinq fois, ou mieux quatre fois l'endocardite tuberculeuse, car dans un cas il y avait du streptocoque associé.

Les bacilles siégeaient non pas à la surface, mais dans des couches profondes et dans le tissu même de la valvule.

Très peu de bacilles se trouvent à l'état libre, la plupart étant enfermés dans des cellules et le plus souvent quatre ou six dans la même cellule. Quelquefois la cellule paraît comme bourrée de bacilles et aucune trace de réaction inflammatoire n'apparaît au niveau de ces cellules. Il semble donc que ces bacilles ont trouvé dans le corps même de la cellule un terrain favorable dans lequel ils se sont développés.

Obs. IV. — Benda, *Soc. de méd. interne de Berlin*, 1898. — L'auteur montre une préparation microscopique dans laquelle on voit une lésion tuberculeuse avec bacilles dans l'endocarde et non pas seulement des bacilles englobés dans la fibrine. Chez un enfant atteint de coxalgie tuberculeuse, il a découvert à l'insertion d'un des cordages tendineux de la valvule mitrale un nodule jaunâtre du volume d'un grain de chènevis. Au microscope ce nodule était constitué par des cellules rondes et épithélioïdes disposées comme dans les nodules tuberculeux ; il n'y existait pas de cellules géantes, mais on y voyait de très nombreux bacilles. Cette granulation était caséeuse à sa surface et ulcérée, et Benda pense que ce foyer a été l'origine de la poussée de granulie terminale. Il a examiné avec soin les viscères du bassin, sans y avoir trouvé de lésions et ne se rappelle pas avoir examiné le canal thoracique.

Obs. V. — Etienne, Des endocardites dans la tuberculose et en particulier des endocardites à bacilles de Koch. *Archives de médecine expérimentale*, 1898. — S... Georgette, âgée de 15 ans, ouvrière en chaussures, entre à la clinique médicale de M. le professeur Spillmann le 28 novembre 1904.

Rien de particulier à noter dans ses antécédents héréditaires ou personnels avant le début de la maladie actuelle.

La petite malade a commencé à tousser il y a un an ; elle a eu plusieurs hémoptysies.

Le 10 *novembre* elle a été prise brusquement d'un point de côté à gauche et de douleurs dans le ventre et dans la région lombaire ; la toux est plus fréquente, la dyspnée est très prononcée. En même temps apparaît une diarrhée abondante.

Le 24, céphalée intense.

Le 25, entrée à l'hôpital.

Etat actuel. — Malade chétive, peu développée pour son âge ; la menstruation n'est pas encore établie. La malade est en outre très amaigrie, débilitée.

Température, 39°.

Appareil respiratoire. — Thorax très amaigri.

A la percussion, diminution de la sonorité dans le creux sus-claviculaire. La sonorité est très diminuée dans la fosse sous-claviculaire droite. En arrière, diminution de la sonorité. La percussion est douloureuse.

A l'auscultation expiration très prolongée dans les deux fosses sous-claviculaires, souffle dans les deux fosses sus-épineuses. L'inspiration est rude dans toute la hauteur des poumons. Résonnance de la voix aux deux sommets ; pectoriloquie aphone, surtout à droite. Quelques râles humides, surtout aux sommets ; frottements pleuraux superficiels du côté gauche. Crachats muco-purulents aérés.

Appareil circulatoire. — Tout est normal du côté du cœur, les bruits sont bien frappés. Pouls à 124. Pas d'œdème.

Appareil urinaire. — Les urines sont rares, troubles, colorées, avec un dépôt assez abondant de mucine. Pas d'albumine.

Appareil digestif. — L'appétit est diminué ; les digestions sont cependant régulières ; pas de ballonnement du ventre ; douleur légère à la pression vers le flanc gauche. La rate n'est pas augmentée de volume.

L'état général de la malade s'améliore rapidement ; au bout de quinze jours elle peut se lever, circuler dans la salle et dans l'hôpital ; l'appétit est bon.

Le 24 décembre, les frottements pleuraux ont complètement disparu à gauche ; mais on en entend au sommet droit. Mêmes signes stéthoscopiques.

Le 17 février, la malade quitte l'hôpital sans autorisation.

Elle rentre le 16 mars dans un état pitoyable ; maigreur extrême ; cachexie ultime.

Vaste excavation aux deux sommets, surtout à gauche, avec gros râles et gargouillements ; bruit de pot fêlé au niveau des 2e et 3e espaces intercostaux gauches. Dyspnée très intense rendant impossible l'auscultation cardiaque.

Cinq ou six selles diarrhéiques tous les jours depuis trois semaines.

Somnolence continuelle. La température oscille entre 38 et 40 degrés.

Mort le 23 mars.

Autopsie. — *Poumons.* — A l'ouverture du thorax on trouve quelques adhérences pleurales au niveau du sommet droit ; aux deux sommets les poumons sont très affaissés.

A la coupe on trouve à gauche une vaste caverne occupant le tiers supérieur du lobe supérieur, ayant les dimensions d'une grosse mandarine ; autour de l'excavation il ne reste pas une épaisseur de 5 millimètres de tissus. Induration tuberculeuse des lobes moyens et inférieurs ; congestion des bases. A droite, le lobe supérieur est occupé par deux cavernes séparées par une mince cloison. Dans le lobe moyen trois ou quatre cavernules.

Cœur. — Le cœur n'est pas hypertrophié ni dilaté. Quelques plaques laiteuses à la face antérieure.

La *valvule mitrale* a son bord libre complètement entouré d'un anneau de fines végétations fibrineuses frangées, grosses comme de petites têtes d'épingle, assez adhérentes.

Sur les *valvules sigmoïdes aortiques* existe, au niveau de leur maximum de convexité, c'est-à-dire au niveau des facettes de juxtaposition, une très fine collerette de végétations semblables, rouges, peu friables.

Pour chacune de ces valvules la collerette part de chacun des angles de la sigmoïde, et, s'incurvant, suit la valvule, selon le trajet indiqué.

A *la valvule tricuspide* existe un anneau analogue à celui qui occupe le bord de la valvule mitrale, mais les végétations sont un peu moins nombreuses, moins denses.

Recherches bactériologiques. — Aussitôt après l'autopsie, des fragments de végétation sont ensemencés dans du bouillon, et sur gélose. Les tubes restent stériles.

Un fragment de végétation aortique, après avoir été soigneusement lavé par agitation dans de l'eau stérilisée, est introduit par laparotomie aseptique dans le ventre d'un cobaye. Le 28 mars (5e jour) il s'est formé, au niveau du point d'inoculation, une ulcération légèrement fongueuse.

Le cobaye succombe le 24 juin, donc trois mois après la date d'inoculation. Granulie péritonéale et pulmonaire, avec présence de bacilles. Au point d'inoculation, adhérences et chancres tuberculeux caractéristiques.

Un fragment de végétation mitrale est inclus dans la paraffine ; les coupes colorées par la méthode d'Ehrlich. Un examen attentif n'a pas permis de trouver le bacille de Koch.

Obs. VI. — Etienne, *Ibid.* — La nommée Lhu..., âgée de 30 ans, ménagère, entre le 30 novembre 1896 à la clinique de M. le professeur Spillmann.

Rien à noter dans ses antécédents héréditaires. La malade est mariée depuis vingt ans et n'a pas eu d'enfant. Elle a eu une bronchite à 19 ans et avoue des habitudes éthyliques invétérées et très exagérées.

Etant donné l'état de la malade au moment de son entrée, on parvient seulement à apprendre qu'il y a trois mois et demi elle a été prise de douleurs lancinantes extrêmement vives dans les membres inférieurs, de fourmillements, de crampes ; en même temps, crises d'oppression, la malade tousse, points de côté, frissons et fièvre. Céphalée légère, anorexie complète, quelques rares vomissements. Selles régulières, amaigrissement rapide.

Etat actuel. — Au moment de son entrée, la malade est arrivée

au dernier degré de la cachexie ; amaigrissement extrême ; eschare sacrée. La température oscille entre 37 et 38 degrés.

Appareil respiratoire. — Signes de caverne étendue au sommet droit. Induration dans tout le poumon gauche.

Appareil circulatoire. — La pointe du cœur bat à sa place normale, auscultation cardiaque impossible.

Appareil digestif. — La langue est humide, blanche. Augmentation de la zone de sonorité gastrique. Ventre dur, tendu. Pas d'hypertrophie hépatique ou splénique. Anorexie totale ; ni diarrhée ni constipation, selles involontaires, pas de vomissements.

Système nerveux. — La malade est complètement hébétée ; le regard est fixe ; l'intelligence obnubilée, la malade divague, murmure des paroles incohérentes ou remue les lèvres sans émettre aucun son. Elle pousse des cris et des plaintes presque continuels, surtout la nuit, et ne veut pas se laisser approcher. Inégalité pupillaire, la pupille gauche étant plus dilatée ; accommodation conservée. Tremblement spontané, intermittent des membres supérieurs ; le tremblement apparaît toujours pendant le mouvement volontaire.

Les membres inférieurs sont contracturés en flexion, les cuisses sur l'abdomen, les jambes sur les cuisses. Réflexes abolis. Les sensations tactiles ne sont pas perçues au niveau des membres inférieurs ni de l'abdomen, mais hyperesthésie extrêmement marquée, la malade hurlant dès qu'on comprime les masses musculaires. A chaque instant, crises douloureuses dans les membres inférieurs.

Appareil génito-urinaire. — Aménorrhée depuis cinq mois ; antérieurement menstruations régulières et normales. Urines involontaires.

Diagnostic : tuberculose pulmonaire ; myélite, polynévrite sensitive, alcoolique et infectieuse.

Les jours suivants, le pouls devient très rapide, incomptable surtout à cause du tremblement et des soubresauts tendineux. Affaissement et délire. Mort dans la nuit du 6 au 7.

Autopsie. — 7 décembre 1896, 9 heures du matin.

Appareil pulmonaire. — Enorme caverne occupant tout le sommet gauche. A droite tout le poumon est farci de tubercules.

Cœur. — Les deux valvules auriculo-ventriculaires sont épaissies : sur le bord libre de la mitrale et de la tricuspide sont de *petites végétations fibrineuses très menues.* Rien aux sigmoïdes.

Foie gros, gras et pâle, mesurant 26 centimètres sur 21, pesant 1.620 grammes.

Reins petits ; décortication assez facile, happant cependant la surface corticale en quelques points.

Poids : 130 grammes.

Recherches bactériologiques. — Ensemencements de fragments de végétations endocarditiques sur gélose et gélatine : les milieux restent stériles.

Un fragment d'endocardite mitrale, après avoir été soigneusement lavé à l'eau stérilisée, est inoculé par laparotomie aseptique dans le péritoine d'un cobaye. Assez rapidement, développement des chancres d'inoculation caractéristiques.

1er *février* 1897. — Le cobaye succombe. A l'autopsie bacillose généralisée, avec germination abondante, surtout sur les plèvres, les poumons et dans le parenchyme hépatique.

Obs. VII. — Auché et Chambrelent, Examen du cœur d'un enfant né avant terme d'une mère tuberculeuse grosse de 7 mois. *Congrès de Montpellier.*

Macroscopiquement le cœur ne présente pas de lésions. Il est divisé en deux parties par une section parallèle à la cloison ventriculaire et passant à gauche de celle-ci. Une portion de la paroi ventriculaire gauche est incluse dans la paraffine et débitée en coupes. Le cœur droit en totalité est aussi débité en coupes à direction perpendiculaire à la cloison interventriculaire. Sur une préparation ainsi faite on a la cavité du ventricule droit limitée d'un côté par la paroi ventriculaire, de l'autre par la cloison cardiaque, la cavité de l'oreillette, une grande partie de la portion ascendante de l'aorte, son origine et une section presque perpendiculaire située dans la concavité de la crosse aortique.

Sur le trajet des gros vaisseaux, dans la concavité de la crosse de l'aorte se trouve sur la coupe un petit ganglion lymphatique tu-

berculeux. Les lésions qu'il présente sont caractérisées par des amas de cellules épithélioïdes sans cellules géantes. La partie centrale de ces îlots épithélioïdes est caséeuse. La partie périphérique est infiltrée de cellules lymphoïdes. De très nombreux bacilles tuberculeux existent dans ces lésions.

A l'extrémité inférieure du ventricule droit entre les colonnes charnues du cœur fait saillie une petite granulation tuberculeuse irrégulière et arrondie d'environ 1 millimètre de diamètre. Elle est sessile, sa surface libre est convexe. Elle est située dans une cavité close formée par les insertions des faisceaux musculaires des colonnes charnues, mais elle ne la remplit que très incomplètement et dans toute sa partie libre, c'est-à-dire sur les trois quarts environ de sa circonférence, elle est entourée par un assez large espace vide.

La région superficielle est constituée par une bande de substance caséeuse qui arrive jusqu'à la surface libre du tubercule et s'étend latéralement dans toute la partie convexe de la granulation. Elle est peu épaisse, et, profondément, elle est limitée par une zone de cellules épithélioïdes et de cellules lymphoïdes qui dissocient les fibres musculaires les plus voisines. A l'aide d'un fort grossissement, on constate que la zone caséeuse présente superficiellement une surface lisse et nette où l'on distingue quelques cellules endothéliales.

L'amas caséeux est constitué par des granulations irrégulières opaques, colorées en rouge par l'éosine ; par des blocs arrondis plus volumineux, dépourvus de noyau et présentant des cellules nécrosées ; par quelques tractus filamenteux opaques parcourant le champ microscopique et s'anastomosant entre eux, enfin par quelques rares lymphocytes à noyau fortement coloré et de nombreux débris de noyaux prenant les réactifs nucléaires. Tout autour de l'amas caséeux, profondément et latéralement, existent des cellules épithélioïdes, d'abord mal limitées, à noyau peu coloré, puis de plus en plus nettes et mélangées avec un grand nombre de cellules lymphoïdes. Plus extérieurement on ne trouve plus que des lymphocytes et des leucocytes multinucléés, dissociant les fibres musculaires, atrophiant et détruisant même celles qui sont le plus directement en contact

avec le processus tuberculeux. Sur les parties latérales du tubercule immédiatement au-dessous des cellules endothéliales de l'endocarde, légèrement gonflées, se trouve une nappe de plusieurs couches de cellules lymphoïdes diminuant de plus en plus pour disparaître bientôt dans l'interstice des fibres musculaires.

Les bacilles de Koch sont excessivement abondants dans cette granulation. A l'aide d'un faible grossissement on les voit sous l'aspect de deux zones roses très distinctes : une première zone lenticulaire située dans la partie la plus saillante et la plus superficielle de la masse caséeuse ; une deuxième zone formant une mince bande rosée placée tout autour de l'amas caséeux, dans la région des cellules épithélioïdes et lymphoïdes. Les deux zones sont séparées par une bande où le rose a disparu.

Avec un fort grossissement et surtout à l'aide de l'immersion de Zeiss on constate que les zones rosées sont le siège d'une quantité considérable de bacilles, tandis qu'ils sont rares dans la zone blanche intermédiaire.

Profondément ils deviennent de moins en moins abondants et disparaissent avec la zone d'infiltration lymphoïde et leucocytique. Ils sont intra et extra-cellulaires.

On ne trouve d'autres tubercules ni dans le myocarde, ni sur le péricarde, ni dans le cœur droit, ni dans le cœur gauche.

Tous les organes du fœtus, ainsi que le placenta contiennent des bacilles de Koch, mais l'intestin n'en contient pas.

Obs. VIII. — Aguerre, Sur un cas d'endocardite à bacilles de Koch chez une tuberculeuse. *Société anatomique,* mai 1899, p. 434. — A l'autopsie d'une malade morte à l'Hôtel-Dieu, dans le service de M. Cornil, d'une tuberculose pulmonaire très avancée, nous avons trouvé, en plus des lésions des poumons, de toutes petites végétations d'endocardite au niveau de l'orifice mitral.

L'examen histologique d'une de ces végétations, grosse comme une petite lentille, nous a permis de constater, sur la surface de l'endocarde enflammé, l'existence d'une mince couche de fibrine, un peu ancienne déjà, avec de la tendance à l'organisation, et au-dessus de

celle-ci une autre couche assez épaisse constituée par de la fibrine et du sang.

Immédiatement au-dessus de la première couche à la base de la deuxième, l'examen bactériologique nous a montré la présence de quelques bacilles de Koch.

Obs. IX. — Patel, *Revue de chirurgie*, 1901 et Poncet, *Lyon médical*, 1902. — *Tuberculose pulmonaire* (3e *degré*). — *Ostéo-arthrite fongueuse, suppurée, tibio-tarsienne droite ; arthrite ancienne du pouce droit ; craquements diffus dans le coude droit, l'épaule droite.* — *Mort.* — Autopsie. — *Poumons : broncho-pneumonie tuberculeuse.* — *Cœur : insuffisance aortique, végétations valvulaires.* — *Articulation tibio-tarsienne : pyarthrose, synovite fongueuse, lésions du cartilage.* — *Inoculations positives au cobaye.* — *Reproduction expérimentale des lésions valvulaires.* — G. J..., 43 ans, lingère. Entre dans le service de M. le professeur Poncet le 9 mars 1901.

Antécédents héréditaires. — Rien à signaler.

Antécédents personnels. — Pas de maladie dans l'enfance. Réglée à 18 ans régulièrement. Les règles sont supprimées depuis trois ans. Rhumes tous les hivers. Pas d'enfants.

Premier séjour à l'Hôtel-Dieu, en août 1899, pour bronchite, hémoptysies, et douleurs articulaires.

En juin 1900, nouveau séjour. Les articulations jusque-là indemnes se prennent à leur tour. Ce sont le cou-de-pied droit, le pouce droit.

Les autres articulations sont plus ou moins déformées.

Examen des poumons. — Thorax amaigri. A la palpation, vibrations exagérées. A la percussion, submatité des deux sommets. A l'auscultation, râles sous-crépitants du sommet droit et souffle cavitaire. Après la toux gargouillement. Bronchophonie très nette. Au sommet gauche respiration rude, craquements étendus, retentissement de la voix. Crachats purulents, hémoptoïques, très abondants, survenant dans les efforts de vomissement.

Etat général mauvais. Pommettes rouges, yeux brillants, sueurs abondantes. Vomissements. Parfois sub-délire.

T. 38°8 le matin, 39° le soir.

Le cou-de-pied est immobilisé dans une gouttière.

La malade meurt le 17 mars 1901 avec des signes de cachexie tuberculeuse.

Autopsie. — Poumons adhérents au thorax, au niveau du sommet, libres dans les trois quarts inférieurs. A ce niveau la plèvre contient un demi-litre environ de liquide séro-fibrineux. A la coupe, les poumons présentent des lésions de broncho-pneumonie tuberculeuse, si confluentes que le lobe supérieur a presque l'apparence d'une pneumonie caséeuse. Dans le lobe inférieur, on trouve des noyaux de ramollissement disséminés. Il n'y a pas de véritables cavernes, mais simplement de petits foyers de ramollissement.

Cœur. — Baigne dans un liquide séreux et abondant.

Les gros vaisseaux de la base sont entièrement adhérents et un tissu néoformé unit l'artère pulmonaire et l'aorte.

Le cœur droit ne présente pas de lésions valvulaires.

Dans le cœur gauche on trouve :

a) Une insuffisance aortique produite par des végétations papillomateuses siégeant sur le bord libre des valvules sigmoïdes et rendant leur rapprochement impossible. A l'épreuve de l'eau, le liquide fuit très vite.

b) Une endocardite mitrale caractérisée aussi par des végétations siégeant sur le bord orificiel de la valvule. La base de la valvule est épaissie et indurée ; la couleur de l'endocarde est jaune.

Il y a de petites plaques athéromateuses ; aucune zone rouge congestionnée pouvant faire songer à une lésion récente.

Pas d'hypertrophie du cœur, son poids est de 270 grammes.

Foie volumineux. Un peu muscade.

Rein. — Capsule légèrement adhérente. A la coupe atrophie par place de la couche corticale.

Ovaires scléro-kystiques.

Articulations : *a*) Tibio-tarsienne : Capsule épaissie. Pus. Erosion des cartilages. Taches rougeâtres dans quelques gaînes tendineuses.

b) Coude droit: Lésions analogues. OEdème gélatineux remplissant la cavité olécranienne.

c) Pouce droit : Erosion des cartilages.

d) Epaule droite : Petit point rouge sur la tête de l'humérus.

Inoculations pratiquées au cobaye par M. L. Dor.

Elles ont toutes été positives, ce qui démontre bien la nature de l'affection. Disons aussi que, chez l'un des cobayes, il y a eu reproduction des végétations valvulaires trouvées chez la malade.

Obs. X. — Ferrand et Rathery, Tuberculose de la rate et de l'endocarde sans tuberculose pulmonaire. *Société médicale des hôpitaux*, 19 février 1903. — F..., âgée de 34 ans, journalière, entre le 12 janvier 1903 à l'hôpital Beaujon.

C'est au mois de juillet 1902 qu'il faut faire remonter le début de sa maladie. Dès cette époque son état fut alarmant.

Elle présentait alors le même état cachectique qu'aujourd'hui. Toutefois pendant plusieurs mois elle continua de maigrir sans pouvoir bouger de son lit.

Ce qui domine actuellement chez la malade, c'est la cachexie extrême dans laquelle elle se trouve.

L'amaigrissement a été considérable. La pâleur est très marquée sur tout le corps et particulièrement à la face. La température est peu élevée et oscille entre 37 et 38 degrés avec une légère exacerbation vespérale. Les jambes présentent un léger œdème cachectique.

Appareil digestif. — La malade ne vomit pas, mais est atteinte d'une diarrhée extrêmement marquée, séreuse, qui n'a cependant jamais été sanguinolente.

Le foie est gros et déborde sensiblement les fausses côtes d'environ deux travers de doigt, on sent son bord antérieur assez mousse.

Il est douloureux à la palpation dans sa totalité. Jamais d'ictère ni même de subictère.

La rate est également grosse ; non seulement on trouve sa matité étendue, mais on en perçoit l'extrémité inférieure à la palpation de l'hypochondre gauche.

Appareil pulmonaire. — L'examen des poumons faisait percevoir les signes suivants.

Une submatité légère aux deux bases. A l'auscultation : une respi-

ration très soufflante dans toute la hauteur de la poitrine, accompagnée de ronchus sous-crépitants. Ces signes s'accompagnaient d'une expectoration muco-purulente assez abondante et banale.

Appareil cardiaque. — Le cœur est un peu augmenté de volume. La pointe bat assez bas et fortement en dehors du mamelon. La matité cardiaque est nette. A la palpation on sent un frémissement cataire exactement systolique. A l'auscultation on entend un souffle au premier temps très nettement systolique et qui se prolonge du côté de l'aisselle. Ce souffle est même précédé par un roulement présystolique donnant l'impression d'un rythme de Duroziez.

Il y a donc une lésion mitrale vraisemblablement double d'insuffisance et rétrécissement.

Les urines ne dépassent guère un litre. Elles sont assez foncées et contiennent une très grande quantité d'albumine.

Le sang de la malade n'a pas été examiné, mais elle ne présentait aucune cyanose.

La cachexie s'accentua rapidement et la malade mourut en quelques jours.

Autopsie. — A l'ouverture du thorax on trouve une petite quantité de liquide dans l'intérieur du péricarde. Il n'y en avait pas dans la cavité pleurale.

Les poumons sont ceux d'un emphysémateux ; à peine y a-t-il un peu de congestion aux bases. Le tissu paraît sain et surnage dans l'eau.

Les sommets sont aussi sains que le reste, sans altérations tuberculeuses, sans même d'adhérences pleurales.

Les poumons ont été débités en tranches minces et nulle part il n'a été possible de trouver de lésion ni de granulation tuberculeuse.

Le cœur est un peu pâle. Le cœur gauche seul présente une lésion. Au niveau de la valvule mitrale, sous la grande valve de cette valvule se dirigeant du côté de l'orifice aortique, on trouve des végétations nombreuses et agglomérées. Sessiles, elles sont implantées par leur base sur la valve même et prolongent leurs extrémités flottantes dans l'intérieur de la cavité ventriculaire. Type de végétations récentes.

Elles n'ont cependant donné lieu à aucune embolie ni du cerveau ni du rein.

Ces végétations expliquent bien par leur présence les signes stéthoscopiques reconnus à l'examen du cœur du vivant de la malade.

L'aorte est saine et il n'y a aucune autre altération cardiaque.

La rate est augmentée de volume. Son poids dépasse 500 grammes. Avant de l'ouvrir on constate à sa surface des zones pâles comme de tissu nécrosé à côté de zones normales.

A la coupe, certaines parties semblent rouges et normales. Mais il y a de nombreuses granulations formées de substance caséeuse. Les unes sont bien arrondies, encore assez fermes et ont bien l'aspect du marron cru type de la granulation tuberculeuse. Il y a des tubercules tout petits sous-péritonéaux. Enfin d'autres sont beaucoup plus volumineux, entourés d'une matière caséeuse assez ferme, tandis que leur centre est formé par une bouillie grisâtre qui tombe en déliquescence.

Les vaisseaux spléniques sont perméables.

Le foie est un peu augmenté de volume, congestionné et gras au toucher.

Les reins sont gros et mous, blanchâtres. Ils se décortiquent bien.

Sauf l'épanchement trouvé dans le péricarde, les séreuses sont saines ; on ne trouve aucune granulation tuberculeuse ni dans le péritoine, ni dans la plèvre, ni dans les méninges.

Le cerveau est sain.

Les organes génitaux sont indemnes.

L'intestin est petit, paraît exsangue et rétracté, sans ulcérations tuberculeuses.

Un grand nombre de ganglions ont été ouverts dans le médiastin et le mésentère sans qu'il soit possible d'y trouver aucune altération.

Nous dirons seulement que les différents viscères ont été examinés histologiquement et qu'il a été possible de retrouver le bacille de Koch par les colorations ordinaires sur les végétations de l'endocarde. De plus, pendant l'autopsie, les caillots contenus dans le cœur ont été recueillis et examinés par la méthode inoscopique ; il a été possi-

ble ainsi de déceler la présence de nombreux bacilles de Koch dans le sang.

Obs. XI. — Braillon et Jousset, Septicémie et endocardite tuberculeuses « primitives » diagnostiquées pendant la vie. *Bulletins et mémoires de la Société médicale des hôpitaux*, 3 juillet 1903. — D. I..., infirmier, âgé de 25 ans, entre le 2 janvier 1903 à la Pitié, salle Jenner, n° 32.

Né en Bretagne, il exerce sa profession depuis un an et demi. C'est un homme grand et maigre qui avoue avoir abusé de l'alcool, de l'absinthe en particulier. Il a été soigné à Necker il y a deux ans pour une affection thoracique fébrile.

Admis dans le courant de décembre en chirurgie pour une contusion de la région inguinale et sorti le 28, il a été pris presque aussitôt de courbature généralisée, de fièvre, d'oppression, qui l'ont empêché de reprendre son service et il a dû se faire hospitaliser à nouveau.

Nous voyons le malade pour la première fois le 6 janvier et, d'après les renseignements qui nous sont donnés par M. Rabinovitch, externe du service, il est dans le même état qu'à son entrée. Deux symptômes attirent immédiatement l'attention, ce sont la *dyspnée* et la *fièvre*.

L'oppression est extrêmement marquée. Elle est caractérisée par une augmentation considérable et permanente du nombre des mouvements respiratoires, et l'on compte de 60 à 65 respirations à la minute. L'inspiration et l'expiration sont courtes et peu profondes, le repos respiratoire n'est pas perceptible ; il n'y a pas de modifications bien sensibles d'un moment à l'autre dans le nombre, dans la profondeur, ni dans le rythme des mouvements respiratoires.

Le malade peut prendre sans trop de gêne la position horizontale, il tousse un peu, il n'y a pas d'expectoration notable.

L'examen des poumons est à peu près négatif. On n'entend que quelques râles sous-crépitants extrêmement fins, disséminés à la partie postérieure et moyenne de la poitrine ; il n'y a nulle part de foyer de souffle ou de matité, la respiration s'entend partout.

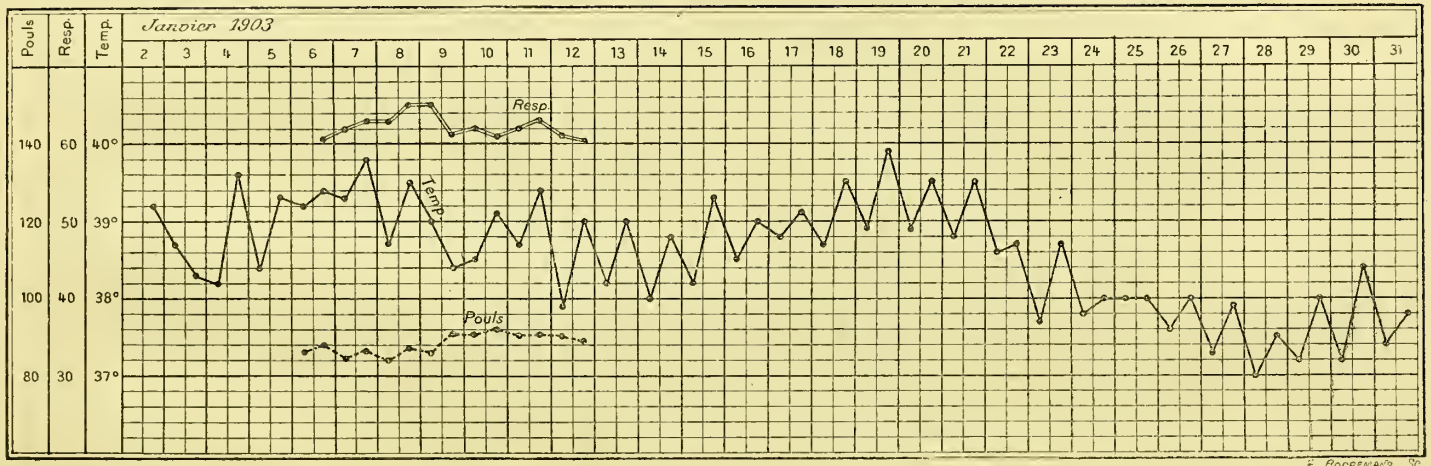
Pouls
Resp.
Temp.
Janvier 1903
2 3 4 5 6 7 8 9 10 11 12 13 14 15 16 17 18 19 20 21 22 23 24 25 26 27 28 29 30 31
140 60 40°
120 50 39°
100 40 38°
80 30 37°
Resp.
Temp.
Pouls

Du côté du cœur on ne note qu'un notable assourdissement des bruits.

La fièvre suit une marche assez irrégulière, elle oscille entre 38 et 39°8 ; elle s'accompagne d'une accélération assez peu considérable du pouls qui, large, régulier, oscille entre 80 et 90 pulsations par minute, d'une légère diminution dans la quantité des urines, nettement albumineuses.

Il n'y a pas de troubles digestifs ou abdominaux notables, pas de diarrhée, pas d'état typhoïde. La rate ne nous paraît pas hypertrophiée.

Cet état ne se modifie pas les jours suivants. La dyspnée persiste avec les mêmes caractères, la courbe thermique tend à devenir plus régulière.

Il se produit du 10 au 15 janvier une polyurie très marquée, la quantité d'urine rendue dans les vingt-quatre heures oscillant entre 3 et 4 litres, en même temps que l'albuminurie disparaît. L'urine revient ensuite à un chiffre égal ou même un peu supérieur à la normale.

Le 15 *janvier* nous constatons au niveau de la pointe un souffle systolique, léger, sans grands caractères au début, mais dont l'intensité s'accroît progressivement et qui présente le 22 janvier tous les caractères des souffles organiques liés à l'insuffisance de l'orifice auriculo-ventriculaire gauche.

Le pouls bat toujours régulièrement à 85 pulsations.

Le 18 *janvier* les troubles respiratoires qui avaient gardé jusqu'ici toute leur intensité s'amendent notablement ; cette amélioration s'accentue très rapidement et le 22 janvier la respiration est redevenue absolument normale.

Le 24, la température rectale est de 38 degrés le matin et le soir ; le pouls est tombé à 60, la quantité des urines est normale.

Cette défervescence se maintient les jours suivants, le malade se sent bien, la respiration est tout à fait libre ; il dort, mange, se lève et s'asseoit au pied de son lit.

Il se croit guéri et nous demande s'il pourra bientôt quitter l'hôpital. Cependant le souffle d'insuffisance mitrale persiste, il augmente encore d'intensité.

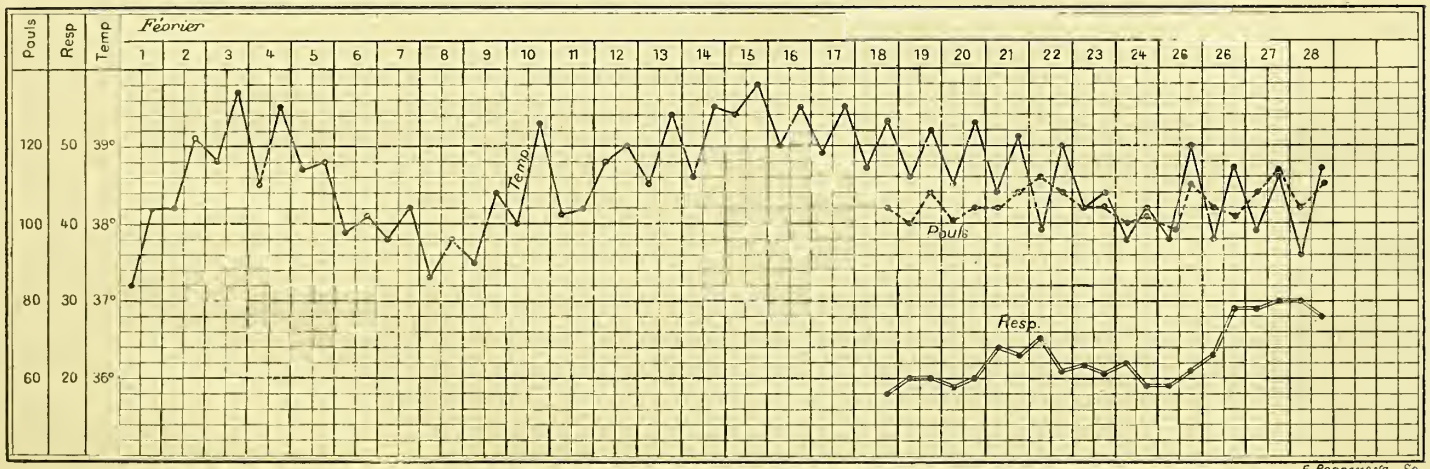

F. Boppemaats - Sc

Le 1er *février* il y a une rechute, marquée par la réapparition de la fièvre, et celle-ci évolue de nouveau suivant le type continu. Il n'y a pas d'ailleurs de nouvelle localisation morbide, la respiration en particulier reste absolument normale. Notons cependant du 2 au 8 février une diminution très marquée dans l'intensité du souffle mitral : cette diminution persiste les jours suivants, mais le 15 février le souffle est de nouveau au moins aussi accentué qu'il l'a jamais été.

Le pouls est un peu plus fréquent que lors de la première poussée fébrile ; il atteint le 15 février 100 pulsations à la minute, et prend de plus en plus nettement les caractères du pouls de Corrigan, sans que nous percevions à la base de souffle diastolique.

Du 12 au 26, soit plus d'un mois et demi après le début de la maladie, se manifestent des phénomènes articulaires. Les grandes articulations des membres supérieurs sont douloureuses spontanément, et le moindre mouvement de mobilisation est très pénible. On ne constate au niveau des jointures ni rougeur, ni gonflement. Ces arthralgies évoluent en plusieurs poussées successives, elles finissent par se localiser à l'épaule gauche et par disparaître complètement.

En ce qui concerne les membres inférieurs, rien d'articulaire. On provoque des deux côtés une épilepsie spinale à caractères absolument identiques à celle qui est en rapport avec une lésion organique du faisceau pyramidal.

Le malade est très amaigri ; les muscles du thorax, de l'épaule, présentent la réaction de débilité.

Le 20, il y a de la toux, une expectoration muco-purulente, et l'on constate à l'auscultation de gros râles sous-crépitants prédominants aux bases.

Ces symptômes de bronchite s'accentuent les jours suivants, et le 26 le malade se plaint d'un point de côté droit ; il est oppressé. On constate à la base droite de très nombreux râles sous-crépitants fins avec submatité, des râles plus gros, également très abondants du côté gauche.

L'affection prend alors un aspect absolument nouveau. La tempé-

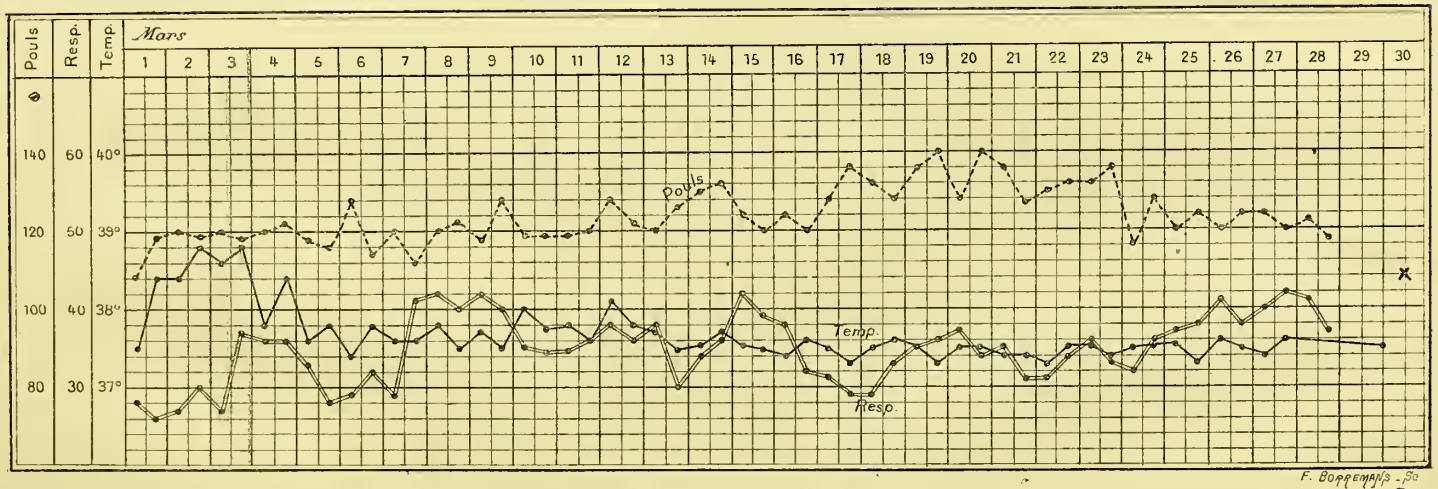
Pouls
Resp.
Temp.
Mars
1 2 3 4 5 6 7 8 9 10 11 12 13 14 15 16 17 18 19 20 21 22 23 24 25 26 27 28 29 30
140 60 40°
120 50 39°
100 40 38°
80 30 37°
Pouls
Temp.
Resp.
F. BORREMANS - Sc

rature qui suivait une marche régulièrement décroissante depuis le 15 février continue à s'abaisser progressivement, pour se maintenir définitivement au-dessous de 38° à partir du 5 mars, en même temps que la fréquence du pouls augmente, qu'il atteint 120 et 140 pulsations à la minute. Cette tachycardie se maintiendra jusqu'à la mort sans se modifier très sensiblement d'un jour à l'autre ; et le pouls régulier, sans intermittences, bien frappé, bondissant et dépressible, présente tous les caractères du pouls aortique.

La quantité des urines qui s'était maintenue jusque-là à un taux très satisfaisant s'abaisse à 1/2 litre, 3/4 de litre dans les vingt-quatre heures ; elles contiennent beaucoup d'albumine ; les médicaments cardiaques et diurétiques ne parviennent pas à ramener le chiffre des urines à la normale. Dans les derniers jours il y a albuminurie massive.

On constate, à partir du 12 mars, de l'œdème malléolaire, qui gagne progressivement les jambes et les cuisses. Le foie déborde les fausses côtes, la pointe du cœur se porte en bas et en dehors. Sa percussion est rendue difficile et ne donne pas de résultats bien nets. Du côté du système veineux, on ne constate pas de signes notables d'insuffisance tricuspidienne.

Les troubles des fonctions respiratoires sont particulièrement accusés, et tout à fait différents de la polypnée des trois premières semaines. Les mouvements respiratoires sont augmentés dans leur nombre (ils atteignent de 30 à 40 respirations à la minute), mais surtout dans leur intensité.

L'inspiration est très profonde, très difficile : le malade toujours debout ou assis dans son lit, très angoissé, contracte au maximum tous ses muscles inspiratoires ; il est sujet à des accès de suffocation nocturne des plus pénibles.

Il y a de la toux, une expectoration muco-purulente, des points de côté, et à l'auscultation de gros râles sous-crépitants, très nombreux, d'abord prédominants aux bases, puis s'étendant à toute la poitrine, couvrant même la région précordiale, s'accompagnant de submatité et d'obscurité respiratoire.

Les accidents asphyxiques finissent par acquérir une intensité ex-

trème. Le malade passe les jours et les nuits assis dans un fauteuil, la tête sur son lit cachée entre ses bras, indifférent à ce qui se passe autour de lui, laissant échapper ses urines, tout à son angoisse respiratoire. Le visage est cyanosé et couvert de sueurs froides.

Le 29 *mars*, à 5 heures du soir, le pouls est toujours régulier, bien frappé, sans intermittences ; il bat à 120.

Le malade est dans un calme relatif, mais la respiration est toujours très pénible ; il est cyanosé, et il a du râle trachéal.

Il succombe dans la nuit, le 30 mars, à 4 heures du matin.

Quel était l'agent infectieux responsable de ces accidents ? A ne considérer que la fièvre et la dyspnée du début il était permis de croire à la granulie, mais d'autre part les allures de la courbe thermique pouvaient jusqu'à un certain point faire songer à la dothiénentérie. Il fallut abandonner ce diagnostic en présence de l'évolution de la maladie et des résultats constamment négatifs du sérodiagnostic.

On songea alors à utiliser l'*inoscopie*. Le sang fut recueilli par ponction veineuse à trois reprises différentes les 22 janvier, 15 février et 27 mars. Ces prélèvements dont l'asepsie fut contrôlée par le résultat négatif de l'ensemence nent en bouillon et en gélose anaérobie décelèrent la présence de bacilles assez courts se colorant par la méthode de Ziehl. Assez nombreux lors de la première saignée ils devinrent beaucoup plus rares dans la seconde pour réapparaître aux approches de la mort.

Le contrôle de l'inoculation fut mené parallèlement et chaque fois la fibrine extraite de 20 centimètres cubes de sang fut inoculée sous la peau d'un cobaye suivant une technique déjà établie et publiée par l'un de nous (1).

Un premier cobaye pesant 470 grammes est inoculé le 22 janvier, soit trois semaines après le début de la maladie. Il est sacrifié le 17 février pesant 410 grammes. A l'autopsie on trouve dans l'aine un petit ganglion caséeux qui, ensemencé sur pomme de terre gly-

(1) André Jousset, Des septicémies tuberculeuses. *Soc. méd. des hôp.*, 8 mai 1903.

cérinée et sur gélose ordinaire, ne cultive pas. La rate est grosse. Sur les frottis de la pulpe on voit des bacilles.

Un second cobaye pesant 670 grammes est inoculé pareillement dans l'aine et l'aisselle droites le 19 février. Il meurt le 19 mars, pesant 410 grammes.

On trouve, à l'autopsie, deux ganglions caséeux aux deux points d'inoculation, mais il n'y a pas de généralisation.

Le troisième cobaye inoculé le 27 mars, peu avant la mort du malade, meurt le 6 avril, ayant maigri de 130 grammes (poids initial : 628 grammes). En onze jours, il s'est formé un gros ganglion caséeux de la taille d'une noisette, rempli d'un mastic très épais. Pas de généralisation.

C'est par l'inoscopie, jointe à ce triple contrôle, que le diagnostic de bacillémie fut établi et que l'endocardite consécutive fut rapportée à sa véritable origine.

Mais que dit l'autopsie du malade ? Nous allons voir que le fait majeur ressortant de l'examen anatomique des viscères est l'absence de toute lésion tuberculeuse macroscopique ou microscopique en dehors du cœur.

Autopsie pratiquée le 31 mars, à 4 heures de l'après-midi.

Appareil respiratoire. — Il existe des adhérences pleurales étendues, mais peu solides, entre la paroi costale et le poumon gauche. Les poumons en avant sont distendus, emphysémateux, recouvrant la face antérieure du cœur.

A la coupe, on ne trouve en aucun point de lésion tuberculeuse récente ou ancienne, mais les organes sont parsemés de nombreux infarctus.

Les ganglions du hile ne paraissent nullement altérés.

Histologiquement. — Trois morceaux de poumon prélevés dans les zones congestionnées et dans des parties un peu indurées sont coupés avec inclusion à la paraffine (fixation à l'alcool).

Apoplexie alvéolaire avec bandes de sclérose émanées de la plèvre et ne s'éloignant pas beaucoup de la corticalité.

Aucun nodule infectieux. Pas trace de follicule tuberculeux.

Tube digestif. — Rien.

Le foie, la rate, les reins sont gros et tuméfiés par la congestion passive. On ne trouve pas de granulation dans leur parenchyme, pas plus qu'à la surface du péritoine.

Des coupes histologiques de la rate sont pratiquées. Il n'y a aucune granulation tuberculeuse.

Appareil circulatoire. — Le péricarde est sain. Le cœur présente une augmentation de volume extrêmement considérable avec dilatation des cavités droites et hypertrophie de la paroi ventriculaire gauche. Les valvules aortiques sont insuffisantes à l'épreuve de l'eau.

A l'ouverture du cœur, on constate sur les deux valves de la mitrale, au niveau de la face auriculaire, un peu au-dessus du bord libre et correspondant aux facettes de Firket, un semis ininterrompu de petites saillies végétantes, plutôt arrondies que villeuses, ne dépassant pas la taille d'un grain de mil et formant sur tout le pourtour de l'orifice un épaississement assez régulièrement festonné.

Sur les sigmoïdes aortiques, des dépôts végétants de même aspect, mais moins réguliers et plus épais, tapissent la face cardiaque de ces valvules dont elles empêchent l'accolement.

Sur la tricuspide, même apparence, mais les néoformations sont moins saillantes, plus rares, plus irrégulières et ne forment pas un liséré ininterrompu comme sur la mitrale.

En outre, on observe deux ou trois granulations de 1 à 2 millimètres de diamètre absolument sphériques, saillantes, presque pédiculées.

C'est sur ces points, comme sur toutes les parties se rapprochant le plus comme aspect de la granulation tuberculeuse, qu'on a dirigé les coupes histologiques.

Examen histologique. — A un faible grossissement, on voit que le tissu néoformé se continue insensiblement avec la charpente de la valvule. Il a même déjà, par places, une structure fibreuse. Cependant, on n'y trouve pas de tissu élastique et les cellules rondes y semblent plus abondantes que dans la valvule elle-même.

A la surface et séparés de l'endothélium endocardique par une couche assez mince de cellules allongées stratifiées, se trouvent des îlots irréguliers de substance nécrosée, étalés en surface et ayant 100 à

400 μ dans leurs plus grandes dimensions. Quelques-uns d'entre eux sont assez profondément situés et occupent le centre des végétations. Ils se colorent en rose par le picrocarmin, en rouge par l'éosine-hématéine et demeurent incolores après traitement de la coupe par la méthode Kühne-Borrel (fuchsine et chlorhydrate d'aniline). Supposant qu'il s'agit de foyers de caséification tuberculeuse, on y recherche des bacilles de Koch par les méthodes ordinaires. Cette recherche demeure vaine. Par contre *à la surface* des végétations on aperçoit quelques bacilles franchement rouges, résistant à la coloration prolongée par l'alcool et le chlorhydrate d'aniline, mais il n'existe à leur niveau aucune cellule géante, aucun ordonnancement folliculaire.

Cette répartition superficielle des bacilles est en rapport avec ce qui a déjà été observé, et est signalé dans plusieurs relations d'endocardites tuberculeuses (Obs. de Lion, Londe et Petit).

Ajoutons qu'à l'examen direct on n'a pu constater la présence d'aucune autre espèce microbienne.

Quant à l'inoculation de fragments valvulaires, nous l'avons jugée inutile, estimant que même positive elle n'aurait apporté aucun supplément de preuve puisque les valvules plongeaient dans un sang bacillifère dont il était impossible de les débarrasser complètement.

Nous avons alors tenté une expérience qui a déjà réussi entre nos mains dans un cas semblable, nous voulons parler de la digestion peptique des végétations suspectes. Ces néoplasies, qui à l'examen histologique n'avaient montré que quelques formes bacillaires dans les régions sous-endothéliales, révélèrent une fois digérées et centrifugées des bacilles abondants, nets, fins, granuleux, se colorant par le Ziehl et résistant à l'action *prolongée* des décolorants acides. Le même examen tenté avec des fragments de parenchyme splénique et de parenchyme pulmonaire n'y révéla absolument rien.

Obs. XII. — Vaquez, *Bulletins et mémoires de la Société médicale des hôpitaux*, 3 juillet 1903. — Le cas rapporté par MM. Braillon et Jousset est des plus instructifs par sa précision. J'en ai observé un analogue il y a quelques années à l'Hôtel-Dieu annexe. Il s'agissait d'un homme porteur d'une induration tuberculeuse du sommet

du poumon droit, qui présentait des signes d'endocardite aiguë à localisation mitrale et qui mourut avec des accidents d'œdème pulmonaire et d'asystolie à évolution rapide.

A l'autopsie, je pus constater l'existence d'un épaississement inflammatoire du bord libre de la mitrale formant une collerette à l'origine d'insertion des tendons des piliers. En un point apparaissait une sorte de tubercule à centre ramolli, de la grosseur d'un fort grain de mil et dans lequel l'examen histologique permit de retrouver des bacilles de Koch. La disposition des lésions était tout à fait semblable à ce que MM. Braillon et Jousset viennent d'exposer.

Ces cas confirment les données fournies par Potain et Teissier sur l'origine tuberculeuse de certaines lésions mitrales et nous permettent de nous rendre un compte plus exact des conditions de production et d'évolution anatomique de ces lésions.

Obs. XIII. — Œttinger et Braillon, Endocardite tuberculeuse primitive. *Bulletins et mémoires de la Société médicale des hôpitaux*, 15 juillet 1904.— C... (Eugénie), vingt-trois ans, entrée à l'hôpital Broussais, le 20 mai 1903. Elle est couchée au n° 13 de la salle Axenfeld.

Le père est mort de tuberculose à cinquante ans.

Sa mère aurait succombé à une affection cholérique.

Son enfance n'a été marquée par aucune maladie dont elle ait conservé le souvenir. Elle n'a jamais souffert en particulier d'affection à localisation articulaire.

Réglée à quatorze ans, elle aurait été atteinte à l'âge de dix-sept ans d'une fièvre typhoïde et sa santé serait redevenue bonne jusqu'à l'année 1902. A cette date, elle dut entrer à l'Hôtel-Dieu de Caen, pour y être soignée du 28 juillet jusque dans le courant d'octobre.

Elle aurait présenté des accidents fébriles, avec céphalalgie, troubles digestifs dont la nature, d'après les renseignements qui nous ont été donnés, n'a jamais été bien établie. D'après les dires de la malade, c'est pendant son séjour à l'hôpital et un certain temps après son entrée que l'on aurait constaté chez elle les signes physiques d'une

affection cardiaque qui ne s'était révélée jusque-là par aucun trouble fonctionnel.

Depuis sa sortie de l'hôpital sa santé est restée chancelante, ses règles n'ont jamais reparu avec une régularité et une abondance normales.

Elle a présenté des palpitations et de la dyspnée d'effort et n'a pu reprendre d'une manière régulière son métier de bonne.

Nous nous trouvons en présence d'une malade assez grande, mais pâle et amaigrie. Les seins, les organes génitaux sont développés d'une manière normale, il n'y a pas d'infantilisme.

L'attention est de suite attirée du côté du cœur, la pointe bat dans le 5e espace intercostal, très légèrement en dehors de la ligne mamelonnaire. Elle se déplace quand on fait placer la malade sur le décubitus latéral.

La matité relative du cœur dépasse le bord droit du sternum de un travers de doigt environ et dénote une hypertrophie peu considérable du ventricule gauche. La matité absolue ne s'est pas modifiée d'une façon appréciable dans son étendue ni dans sa forme.

A la palpation on sent dans la région de la pointe un thrill peu intense, d'ailleurs inconstant.

L'auscultation dénote toute la symptomatologie d'une lésion mitrale complexe, caractérisée par un bruit présystolique, un souffle systolique à propagation axillaire, et à la base un dédoublement du second bruit.

Le pouls est petit et accéléré. Le foie est gros et dépasse le rebord costal de trois à quatre travers de doigt.

En même temps il existe de la fièvre, la température oscille entre 38°5 et 39 degrés. La malade tousse sans expectoration notable.

Du côté des bases il existe en arrière une matité qui occupe les derniers espaces intercostaux, avec abolition des vibrations thoraciques, diminution du murmure vésiculaire. On entend des deux côtés quelques râles sous-crépitants.

Une ponction exploratrice du côté gauche ne ramène qu'un peu de sang ; du côté droit on retire du liquide sérofibrineux qui présente la formule cytologique des épanchements inflammatoires, polynucléaires avec nombreuses cellules endothéliales.

Le 25 *mai*, la température est redevenue normale.

Les signes de congestion pulmonaire et d'épanchement des bases sont en voie de résolution. Mais on constate un affaiblissement du murmure dans le poumon droit, surtout marqué du côté de la fosse sus-épineuse, où il s'accompagne d'une expiration légèrement prolongée avec retentissement de la voix. La percussion en cette région est normale et ne provoque pas de douleurs.

La malade est restée à la salle Axenfeld jusqu'en février 1904. Les signes physiques du côté du cœur et du côté du poumon n'ont pas subi pendant cette longue période de modification bien nette.

Quelque temps après son entrée, on constatait cependant vers la partie interne des 4e et 5e espaces intercostaux et à la base de l'appendice xiphoïde un bruit diastolique à timbre de souffle doux dont le début ne coïncidait peut-être pas exactement avec le deuxième bruit cardiaque, mais lui était légèrement postérieur. Ce bruit qui a persisté en s'accentuant jusqu'au départ de la malade n'était pas perceptible au niveau du foyer aortique.

Pendant ce long espace de temps les symptômes morbides présentés par notre malade ont été de deux ordres : ils ont consisté en signes d'insuffisance cardiaque et en phénomènes fébriles.

L'hyposystolie fréquemment présentée par la malade et caractérisée par la dilatation du cœur droit, l'hypertrophie du foie, la petitesse et la rapidité du pouls, s'aggravait de temps en temps malgré le repos et le régime et survenaient des poussées asystoliques avec dyspnée plus marquée, congestion douloureuse du foie, diminution de la quantité des urines, irrégularité et hypotension plus considérables du pouls. En même temps que ces troubles mécaniques de la circulation cardiaque l'examen de la courbe thermique faisait constater que la température s'élevait fréquemment au-dessus de la normale pour atteindre 39 degrés. Ces poussées fébriles tantôt intermittentes, tantôt rémittentes, se prolongeant pendant plusieurs jours, séparées les unes des autres par des intervalles souvent fort longs d'apyrexie complète, ne s'accompagnaient d'aucune réaction appréciable du côté du système nerveux, de l'appareil respiratoire ou du tube digestif.

Elles seraient passées inaperçues sans une recherche systématique.

Nous n'avons pas constaté de parallélisme entre les accidents infectieux et les troubles asystoliques.

Il est possible cependant de diviser en trois périodes assez nettes l'évolution des troubles constatés chez notre malade pendant son séjour dans notre service :

La première période s'étend depuis son entrée jusqu'au mois de septembre 1903. Les poussées fébriles sont particulièrement fréquentes, elles présentent les caractères que nous avons indiqués, le fonctionnement du cœur est relativement satisfaisant.

Du mois de septembre au mois de novembre les conditions mécaniques de la circulation cardiaque ne subissent pas de modifications, mais la courbe se maintient d'une façon à peu près constante aux environs de 37 degrés, en même temps que la malade engraisse d'une façon notable de façon à atteindre le 27 octobre le poids de 48 kil. 500.

Cette phase d'amélioration fait place à partir du mois de novembre à une troisième période marquée à la fois par la fréquence des poussées fébriles et par l'installation d'un état d'asystolie chronique et irréductible avec dilatation cardiaque et congestion hépatique, mais sans œdèmes périphériques.

Le 3 *février* la malade, se trouvant un peu améliorée, sort de l'hôpital malgré notre opposition. Son poids est retombé à 45 kilogrammes. Les signes d'auscultation du côté du cœur et de la fosse sus-épineuse sont restés sensiblement ce qu'ils étaient à son entrée neuf mois auparavant. Le souffle d'insuffisance mitrale est peut-être moins intense. Du côté de la base de l'appendice xiphoïde on entend toujours un léger souffle diastolique.

Le 10 *février* la malade est admise dans le service du professeur Gilbert en pleine crise asystolique. Il existe du côté droit un hydrothorax qui à l'examen cytologique montre en grande quantité des cellules endothéliales isolées ou réunies en placards. Les accidents asystoliques au lieu de rétrocéder s'accentuent de plus en plus et la malade succombe le 8 mars.

L'autopsie que nous avons pu pratiquer le 9 mars, grâce à l'obli-

geance de M. Jomier, nous a permis de constater en même temps que les lésions banales de l'asystolie du côté des poumons et de la plèvre, du foie et des reins, des lésions intéressantes du côté du cœur et des lésions du poumon sur lesquelles nous reviendrons tout à l'heure.

Du côté du cœur, on constate que cet organe est modérément augmenté de volume ; s'il n'y a pas d'adhérence du péricarde avec la paroi thoracique, on constate cependant que ses deux feuillets sont reliés l'un à l'autre par des adhérences fibreuses sur toute leur étendue. L'oreillette droite et l'oreillette gauche sont légèrement dilatées ; le ventricule gauche est augmenté de volume, mais modérément.

Après avoir ouvert les diverses cavités du cœur et les avoir débarrassées des caillots qui les remplissaient, on constate tout d'abord un rétrécissement de l'orifice tricuspidien qui ne permet qu'avec difficulté l'introduction de l'extrémité des deux premiers doigts ; les bords libres des valves sont légèrement rétractés et en même temps modérément et régulièrement épaissis. Il s'agit là évidemment d'une lésion ancienne et l'on ne trouve nulle part à ce niveau de végétations ou de petites saillies verruqueuses révélatrices d'une endocardite récente.

Les valvules sigmoïdes pulmonaires sont normales.

Au niveau du cœur gauche il existe un rétrécissement très serré de l'orifice mitral dans lequel on n'introduit que difficilement l'extrémité du petit doigt ; l'orifice est en même temps insuffisant. Les deux valves sont rétractées, scléreuses, épaissies surtout au niveau de la partie moyenne et inférieure de la grande valve qui fait saillie sur les parties environnantes.

Au-dessus, à quelques millimètres du rebord libre de la valve, sur la face auriculaire, existent de petites végétations du volume d'une tête d'épingle environ, qui font à l'orifice mitral une collerette complète.

Quant aux valvules aortiques, elles ont leur souplesse et leur morphologie normales, mais elles présentent sur leur face cardiaque une fine collerette de petites végétations d'endocardite récente, qui, partant des angles valvulaires, forme, en s'incurvant vers la partie médiane de la valvule, une sorte de guirlande située à ce niveau là à plusieurs millimètres du bord libre.

L'examen histologique a porté sur le péricarde et sur les valvules, après fixation par le formol, coloration, soit par le picrocarmin, soit par l'éosine-hématéine, soit par une solution d'orcéine.

Les deux feuillets du péricarde, la séreuse viscérale en particulier, ne sont pas sensiblement épaissis, mais on y constate l'existence de nombreuses cellules embryonnaires, souvent groupées sous forme de nodules ; en quelques points même, au centre des nodules, on trouve une ou plusieurs cellules d'apparence épithélioïde, mais nulle part il n'existe de cellules géantes ; les deux feuillets sont unis l'un à l'autre par une zone continue d'adhérences, formée de tissu conjonctif jeune avec de nombreux éléments embryonnaires, adhérences très vascularisées donnant sur la coupe, au premier coup d'œil, l'apparence d'un véritable tissu caverneux.

La valvule mitrale, très épaissie, très rétractée, est constituée par du tissu fibreux ; au niveau de la face auriculaire le tissu conjonctif est épais, dense, constitué surtout par des faisceaux fibreux avec peu d'éléments cellulaires qui s'entremêlent avec des fibres élastiques ; celles-ci sont surtout nombreuses et serrées au niveau de la surface auriculaire de la valve où elles sont, comme à l'état normal, recouvertes par leur endothélium ; vers la partie moyenne de la coupe et en se rapprochant de la face ventriculaire, au niveau du prolongement intravalvulaire de l'anneau fibreux, le tissu conjonctif est plus jeune ; il est parsemé de nombreuses cellules embryonnaires souvent groupées en nodules inflammatoires ; les vaisseaux sont à ce niveau particulièrement nombreux ; quelques-uns d'entre eux ont des parois déjà bien distinctes, mais la plupart ne sont constitués que par une couche d'endothélium et quelques fibrilles de tissu conjonctif.

Une coupe passant au niveau des végétations du bord de la mitrale montre que celles-ci sont constituées par un véritable bourgeon de tissu conjonctif, formé de fibrilles mais aussi d'éléments cellulaires allongés ; ce bourgeon semble émerger du tissu scléreux de la valve qui insensiblement à ce niveau présente des éléments embryonnaires de plus en plus nombreux ; faisant ainsi saillie au-dessus de la valve, cette petite végétation se coiffe pour ainsi dire d'une couche de fibrine, la pénètre par ses prolongements et peu à peu l'organise.

Des colorations avec la méthode de Weigert permettent de se rendre un compte exact de la constitution fibrineuse de la partie la plus superficielle de la végétation.

On ne constate là ni follicules tuberculeux ni cellules géantes.

Les lésions valvulaires représentent à n'en pas douter un processus double d'endocardite chronique et d'endocardite simple subaiguë, mais à des périodes variables de leur évolution ; tandis qu'au niveau de la tricuspide, la lésion est arrêtée dans son évolution définitive, au niveau de la mitrale, au contraire, quoique ancienne déjà et partiellement en voie de cicatrisation, elle est encore en activité et est presque au début au niveau des sigmoïdes de l'aorte.

Nous nous sommes donc trouvés en présence d'une jeune femme atteinte en apparence d'une lésion orificielle banale du cœur et qui succomba à des accidents répétés d'asystolie ; l'autopsie put nous montrer qu'il s'agissait de lésions plus complexes d'endocardite chronique et d'endocardite subaiguë ; il semble s'agir de lésions de même nature, qui, dès le début de leur apparition, ont été toujours en activité. En effet, rien dans l'histoire de notre malade, rien dans son aspect extérieur, qui n'est nullement celui d'une infantile, ne permet de faire remonter l'apparition de cette endocardite à plus de deux ans en arrière ; depuis cette époque les troubles cardiaques n'ont fait que s'accentuer, l'endocardite est restée constamment en état d'activité et il ne s'est point agi d'une endocardite aiguë récente greffée sur d'anciennes lésions valvulaires ; tandis qu'au niveau du péricarde et au niveau de la tricuspide le processus inflammatoire s'est complètement éteint pour aboutir à des lésions cicatricielles définitives, au niveau de la mitrale le processus est encore en activité ; les valves, quoique déjà profondément modifiées au point que l'asystolie seule a été la cause de la mort, sont néanmoins le siège de lésions inflammatoires qui ne sont point éteintes. Par contre, au niveau des valvules sigmoïdes de l'aorte, on surprend pour ainsi dire le début de l'endocardite qui est si légère encore qu'elle n'a pas eu le temps de modifier d'une façon bien sensible l'état physique des valves et le bon fonctionnement de l'orifice.

Il semble donc bien s'agir d'une même lésion de l'endocarde ayant

touché presque tous les orifices du cœur, ayant abouti à la production de lésions orificielles définitives pour certains d'entre eux, lésant à peine les autres, lésions dont le début semble remonter à près de deux ans en arrière et qui dès lors ont été constamment en évolution, se manifestant au début par des symptômes généraux, parfois fébriles, mais se caractérisant surtout, vers la fin de la maladie, par des troubles de la compensation cardiaque.

Il nous reste à établir la nature de ces lésions. Notre malade n'a jamais eu d'accidents articulaires, jamais de rhumatisme articulaire aigu, ni aucune autre maladie que cette fièvre mal déterminée survenue en 1902 à la suite de laquelle semblent s'être développées ces lésions d'endocardite.

En dehors des lésions cardiaques ou d'asystolie les seules altérations viscérales étaient constituées par l'existence au niveau du sommet du poumon droit d'une rétraction cicatricielle avec trois petits tubercules crétacés du volume environ d'un grain de plomb de chasse n° 5. Fallait-il songer à la nature tuberculeuse de cette endocardite subaiguë, à la possibilité d'une infection déjà ancienne, latente depuis longtemps et se manifestant à nouveau et d'une façon exclusive sous la forme de lésions valvulaires ?

Si l'examen histologique de l'endocarde n'était pas en faveur de ce diagnostic, on ne pouvait cependant pas le repousser définitivement ; on sait, en effet, que les lésions histologiques du tubercule peuvent faire entièrement défaut dans certaines inflammations spécifiques des séreuses. Péron a montré dans sa thèse l'absence de lésions histologiquement tuberculeuses dans certaines symphyses péricardiques dont la nature ne pouvait être mise en doute ; des constatations expérimentales en ce qui concerne la tuberculose de l'endocarde ont été faites dans ce même ordre d'idées par Michaelis et Blum. On pouvait donc admettre qu'une endocardite ayant les caractères d'une endocardite infectieuse banale fût au besoin sous la dépendance du bacille de la tuberculose. Or, les constatations faites pendant la vie de notre malade, les inoculations positives de fragments d'endocarde faites après la mort, nous permettent d'affirmer que c'est à ce diagnostic que nous devons nous rattacher.

Tout d'abord, nous pûmes, pendant la vie de la malade, constater la présence de bacilles de la tuberculose dans le sang : en effet, le 27 janvier 1904, 12 grammes de sang furent recueillis aussi aseptiquement que possible et la fibrine en fut inoculée sous la peau de l'abdomen d'un cobaye pesant 390 grammes ; l'animal succomba le 18 février ; il avait à ce moment perdu 90 grammes.

Dans l'aine, du côté correspondant, il existe un ganglion complètement caséifié du volume d'une petite noisette ; dans la substance pâteuse, qui le constitue, on ne constate la présence d'aucun micro-organisme, soit au moyen de frottis, soit au moyen d'ensemencements sur gélose, qui restent stériles. L'autopsie ne permet cependant pas de constater dans les viscères de lésions tuberculeuses, mais l'animal a succombé dix-neuf jours seulement après l'inoculation, c'est-à-dire à une période où celles-ci ne se sont généralement pas encore développées.

D'autre part, si l'examen d'une série de coupes des diverses valvules malades ne nous a pas permis de vérifier la présence de bacilles de Koch, nous avons pu néanmoins mettre leur existence hors de doute en nous servant de la méthode inoscopique si bien étudiée par M. Jousset : un fragment de valvule aortique, soigneusement lavé, et aseptiquement broyé, puis digéré artificiellement, montre, dans le culot, après centrifugation, un certain nombre de bacilles granuleux présentant vis-à-vis la méthode d'Ehrlich les réactions des bacilles de Koch.

Enfin, un fragment de cette même valve, soigneusement lavé, puis broyé, est inoculé dans l'aine gauche d'un cobaye du poids de 380 grammes, le 14 mars 1904 ; le 31 mars, un gros ganglion suppuré s'évacue à l'extérieur et donne naissance à une ulcération dont le pus ne contient aucun agent pathogène décelable ; l'animal est sacrifié le 19 avril et l'autopsie permet de constater la présence de nombreuses granulations tuberculeuses récentes de la rate et des poumons.

Il semble donc bien démontré que nous nous sommes trouvés en présence d'une endocardite valvulaire, à évolution lente avec tendance à la chronicité, provoquée par le bacille de la tuberculose, l'agent

pathogène ayant vraisemblablement quelque peu perdu de sa virulence, ainsi que le démontrent les recherches anatomiques et les résultats expérimentaux.

Obs. XIV. — Lortat-Jacob et Sabareanu, Présence de bacilles de Koch dans une endocardite mitrale à processus fibro-calcaire intense, chez un phtisique fibreux. *Société anatomique*, mars 1904. — Il s'agit d'un homme qui succomba dans le service du professeur Landouzy, où depuis cinq ans il était soigné pour des manifestations variées et multiples de tuberculose fibreuse et des accidents cardiaques.

L'observation résumée de Franç.... donne les renseignements suivants :

Variole dans l'enfance. Cicatrices très confluentes de variole à la face. Ce malade qui est Vénitien d'aspect, tousse depuis longtemps, crache et présente des bacilles dans ses crachats. Il a beaucoup maigri depuis quelque temps, et le moindre mouvement est pour lui l'occasion d'une crise pénible de dyspnée et de palpitations.

L'auscultation des poumons décèle des lésions très étendues de tuberculose fibreuse, très accusées particulièrement aux sommets, des deux côtés. Au cœur, souffle d'insuffisance aortique et de rétrécissement mitral.

Notons que le malade présente encore un nystagmus transversal et que son système nerveux central et périphérique ne dénote rien d'anormal. La mort survient au commencement de mai 1902, après une crise d'asystolie.

L'autopsie donne les résultats suivants :

Un peu de liquide pleural et péritonéal s'écoule à l'ouverture des cavités.

Du côté du thorax, les adhérences de la plèvre sont extrêmement fortes et serrées. Les deux poumons sont arrachés avec peine. L'adhérence du sommet du poumon gauche est particulièrement intime ; ce poumon est plus petit que le droit, et porte à son sommet les vestiges d'une caverne qui a laissé en ce point, sous forme de cicatrice, un parenchyme déchiqueté et scléreux.

Au pourtour se voient quelques petits tubercules, les uns crétacés,

les autres en voie de caséification. A la base, œdème et congestion.

Le poumon droit garde à sa surface toutes les empreintes costales marquées sous forme de véritables gouttières.

A son sommet prédominent de véritables étoiles fibreuses qui offrent à la coupe la largeur d'une pièce de cinq francs.

Au centre du lobe supérieur, de même à sa partie inférieure, se rencontrent des ectasies bronchiques de dimensions moyennes.

Ces dilatations sont remplies de pus et entourées d'une zone de petits tubercules, les uns durs, les autres en partie ramollis.

Les ganglions rétrobronchiques sont gros, durs et fibreux à la coupe.

Le *foie*, petit, pèse 1.100 grammes ; il est dur à la coupe, et montre à sa partie supéro-externe droite quatre mamelons délimités par l'empreinte de quatre côtes. A la coupe il présente un aspect très nettement muscade.

La *rate* est petite, pèse 70 grammes.

Le *rein* droit pèse 140 grammes. Le gauche 100. Tous deux se décortiquent facilement, sont pâles, et présentent avec des petits kystes, des cicatrices d'infarctus.

L'intestin, l'estomac, les vésicules séminales, la prostate, ne présentent rien de particulier. Il en est de même du cerveau, du bulbe et de la moelle.

Quant au *cœur*, il se fait remarquer par son augmentation de volume. Il pèse 530 grammes et montre un ventricule gauche puissant, charnu et dur ; sa pointe est entièrement déviée à gauche.

L'oreillette gauche volumineuse est remplie de gros caillots noirs. Le ventricule droit est dilaté.

La crosse aortique est dilatée transversalement, et le maximum de son diamètre transversal est à trois travers de doigt au-dessus de son origine. Pas d'athérome des parois, ni des valvules.

Néanmoins, celles-ci sont manifestement insuffisantes, elles laissent passer l'eau dans le ventricule et permettent le reflux.

D'autre part, l'orifice mitral n'admet qu'à grand'peine l'extrémité de la pulpe du petit doigt. Il est enserré par un véritable collier rigide, quasi-osseux à la palpation.

L'orifice mitral et la grande valve doivent être sciés plutôt que coupés, tant leur tissu est dur.

L'épaisseur de ce tissu quasi-osseux atteint en ce point 1 centimètre, et sa coupe offre l'aspect d'un tissu rugueux ressemblant à de l'os spongieux

Les coronaires sont sinueuses mais ne présentent pas plus que l'aorte thoracique ou abdominale, d'athérome.

Un fragment de la valvule mitrale est décalcifié par un séjour prolongé dans une grande quantité d'acide picrique.

Sur les différentes préparations que nous présentons, traitées par l'hématoxyline-éosine, par la toluidine-éosine orange, la thionine, la méthode de van Gieson, on peut constater qu'il s'agit de concrétions calcaires enserrées dans du tissu fibreux.

Ce tissu est réparti dans toute l'épaisseur de la valvule mitrale sous forme de bandes compactes, les unes larges et continues, les autres plus minces et déchiquetées. Il est impossible dans le sein même de ce tissu de retrouver aucun des éléments constitutifs de la valvule.

Les coupes au van Gieson ne décèlent point de traces de dégénérescence hyaline ou colloïde.

Des *préparations fortement colorées au Ziehl* permettent de déceler, après l'examen de nombreuses coupes, des bacilles de Koch typiques, mais peu nombreux. Ces bacilles prédominent particulièrement dans le tissu fibreux, qui limite les zones calcaires.

Obs. XV (due à l'obligeance de M. le professeur Cadiot, d'Alfort). — *Tuberculose du cœur chez le cheval.* — Cheval boulonnais, entier, âgé de 7 ans, en très bon état, acheté en 1894. A fait un excellent service, on a remarqué seulement qu'il avait les bourses volumineuses.

A été envoyé à l'Ecole en mai 1896 pour y être châtré.

A l'examen de la région testiculaire, on constate l'existence d'une phlegmasie chronique du testicule droit et de ses enveloppes. L'animal n'ayant pas réagi à la malléine, on fit la castration de ce côté. Le testicule triplé de volume fut enlevé avec l'écraseur ; il était peu

altéré dans son parenchyme, la tête de l'épididyme avait le volume d'une orange, son tissu était blanchâtre, sclérosé ; le cordon était sain hors son revêtement séreux qui était couvert de granulations rougeâtres, du volume d'un grain de mil à celui d'un petit pois. On considéra ces granulations comme des productions inflammatoires banales.

L'œdème traumatique fut assez abondant ; mais il se résorba bientôt, et la plaie parut se cicatriser régulièrement.

A la demande du propriétaire, quinze jours après la première castration, on enleva l'autre testicule, aussi avec l'écraseur. Les dimensions étaient augmentées d'un tiers environ ; dans la vaginale, on avait trouvé un peu de liquide citrin ; le cordon était légèrement tuméfié, son feuillet séreux était en partie recouvert de granulations comme celui du testicule droit.

Les jours suivants, l'état général fut assez bon ; l'opéré conserva tout son appétit. Cependant la réaction fébrile était forte ; la température s'éleva jusqu'à près de 40°. L'œdème scrotal fut abondant. Cet état persista pendant une semaine, sans modification appréciable, sauf un peu d'amaigrissement. Un matin, on trouva l'animal mort dans sa stalle. La veille, il avait consommé toute sa ration, et celui d'entre vous qui en était chargé n'avait rien remarqué d'alarmant.

A l'autopsie, on reconnut que le cheval avait succombé à la tuberculose. Les cordons étaient tuméfiés, indurés, farcis de granulations. De nombreux tubercules existaient dans le foie, la rate, les poumons, les ganglions sous-lombaires et bronchiques, sur le péritoine, la plèvre et le péricarde. La muqueuse intestinale, celle du gros côlon surtout était parsemée d'ulcérations. La plupart de ces lésions étaient très riches en bacilles. Le cœur offrait des altérations remarquables. Dans le ventricule gauche sur de larges surfaces, l'endocarde était épaissi, plissé, recroquevillé. L'examen histo-bactériologique y décela des follicules tuberculeux avec de rares bacilles. Un peu au-dessous de l'orifice aortique, on voyait, développé dans le myocarde, un abcès tuberculeux du volume d'une noix, dont le pus contenait de nombreux bacilles.

Avec une émulsion préparée en écrasant dans de l'eau stérilisée un morceau de ganglion sous-lombaire et un îlot tuberculeux de l'épiploon, j'inoculai, dans le péritoine, un chien, un lapin, deux cobayes et deux poules. Le chien, le lapin et les cobayes devinrent tuberculeux. Les poules résistèrent.

II.—LOCALISATIONS TUBERCULEUSES MULTIPLES ET CONTEMPORAINES SUR L'ENDOCARDE, LES SÉREUSES, LES VISCÈRES

Obs. XVI. — F. Bezançon, Pseudo-rhumatisme tuberculeux ; tuberculose généralisée des séreuses. *Société médicale des hôpitaux*, 1901. — X..., âgée de 24 ans, ne présente aucun antécédent tuberculeux et a toujours joui jusque là d'une bonne santé, troublée seulement par quelques crises d'hystérie. Fille d'alcoolique elle a un peu abusé du vin pur, de la bière et aussi des essences.

Le début de la maladie remonte au mois de février 1900, et se traduit par une faiblesse générale que rien n'explique en apparence et de temps en temps par des syncopes.

En juillet 1900, on constate pour la première fois une hydarthrose du genou, qui prend subitement un développement considérable et ne cède qu'au bout d'un mois, après compression énergique et application de pointes de feu.

Cette hydarthrose est bientôt suivie de phénomènes articulaires qui rappellent la polyarthrite rhumatismale.

Toutes les grandes articulations sont le siège de douleurs extrêmement vives, de tuméfaction et de rougeur ; les fluxions sont mobiles et ne se cantonnent guère plus de huit jours sur la même articulation.

La polyarthrite s'accompagne d'un état général grave, avec anorexie totale, nausées, céphalalgie, fièvre oscillant entre 38 et 40 degrés.

Le sulfate de quinine, l'antipyrine, le salicylate de soude ne déterminent aucun soulagement.

Pendant six mois les accès de polyarthrite avec fièvre élevée se suivirent sans interruption, déterminant un état d'anémie extrême.

En décembre 1900, époque où nous voyons la malade pour la première fois, celle-ci souffre de l'articulation du genou et de l'épaule droits qui sont le siège d'un gonflement très marqué ; la peau, au niveau de l'articulation, est rouge et chaude, extrêmement œdématiée ; l'impression est qu'il s'agit de pseudo-rhumatisme infectieux et non d'arthrite rhumatismale. La température est très élevée, aux alentours de 40 degrés, à grandes oscillations ; les sueurs sont extrêmement abondantes, surtout la nuit.

La malade est d'une pâleur extrême ; les muqueuses sont décolorées ; *à l'auscultation du cœur on perçoit un souffle systolique très intense au niveau de la pointe ;* le pouls est régulier.

L'examen de la poitrine décèle au niveau de la plèvre droite la présence d'un épanchement.

La rate est très volumineuse et perceptible à la palpation sous le rebord costal.

La pâleur extrême de la malade, l'hypertrophie de la rate pouvant être symptomatiques d'un état leucémique, l'examen du sang de la malade est pratiqué par le Dr Leredde qui ne constate pas de leucocytose appréciable.

Dans l'hypothèse d'un kyste suppuré de la rate avec pleurésie de voisinage et pseudo-rhumatisme infectieux nous pratiquons une ponction exploratrice de la plèvre et retirons un liquide citrin, clair.

Le cyto-diagnostic de ce liquide, pratiqué selon la technique de Widal et Ravaut, révèle la présence de nombreux lymphocytes, sans cellules endothéliales ni leucocytes polynucléaires.

De décembre à avril, la malade continue à avoir de la fièvre à grandes oscillations, la température s'élevant parfois jusqu'à 41 degrés, l'accès s'accompagnant le plus souvent de sueurs profuses ; l'hyperthermie coïncide en général avec de nouvelles poussées d'arthrite, des coudes, des genoux, de la hanche ; ces poussées s'espacent d'ailleurs de plus en plus, et finissent même par disparaître.

L'épanchement constaté au niveau de la plèvre gauche ne tarde pas à diminuer et des frottements succèdent au silence respiratoire qu'on percevait à la base du thorax. Les frottements sont d'ailleurs perçus dans toute la hauteur de la plèvre aussi bien au sommet qu'à la base ; on les perçoit aussi au niveau de la plèvre droite, mais en moins grand nombre.

Le ventre de la malade est tuméfié, douloureux spontanément et à la pression, surtout lorsque après avoir déprimé la paroi on fait une décompression brusque ; le tympanisme est extrêmement marqué, et l'on constate tous les signes d'un épanchement libre dans la cavité péritonéale.

La malade a de l'anorexie, souvent des vomissements, des alternatives de diarrhée et de constipation.

En avril, pour la première fois depuis près d'un an, les poussées d'arthrite et de périarthrite disparaissent, les sueurs deviennent moins abondantes, l'appétit reparaît ; cependant l'anémie reste extrêmement marquée et la malade a peine à se tenir debout ; le *souffle systolique persiste à la pointe* ; la rate, extrêmement volumineuse, déborde de plusieurs travers de doigt les fausses côtes et tend à pointer du côté de l'ombilic. L'amélioration est de courte durée, la malade accuse une céphalée extrême, les urines deviennent rares, albumineuses et sanguinolentes, les membres inférieurs sont œdématiés. Après quelques semaines de régime lacté, l'albumine disparaît et la malade peut quitter Paris pour la campagne.

Là, au bout de quelques jours, la fièvre qui avait été très peu élevée pendant les périodes précédentes, reparaît, accompagnée de frissons et de sueurs profuses ; la malade a du délire nocturne, de l'anorexie complète, elle vomit tous les aliments, même le lait ; le ventre est très ballonné, douloureux ; le foie est tuméfié ; la rate, extrêmement augmentée de volume, descend jusqu'à l'ombilic ; dans le péritoine on constate du liquide en assez grande quantité.

Dans les premiers jours de juillet la malade meurt après avoir présenté de la raideur de la nuque, une agitation extrême et un état comateux terminal.

Obs. XVII. — Jeanselme et Emile Weil, Cirrhose hypertrophique tuberculeuse de la rate. *Soc. méd. des hôpitaux*, octobre 1904. — Pav..., 45 ans, découpeuse de boutons, entre à l'hôpital Tenon, salle Collin, n° 12, le 12 septembre 1903. La raison pour laquelle elle quitte son travail est que, depuis six semaines, elle souffre de son ventre dans la région du flanc gauche, en même temps que sa santé générale, depuis longtemps chancelante, est devenue tout à fait précaire.

Les *antécédents* de cette femme sont des plus chargés ; c'est une lamentable histoire de tuberculose. Sa mère est morte à 33 ans de la poitrine, après un an de maladie ; son père a succombé à 56 ans, d'un chaud et froid (?) ; un frère, resté au pays, fut enlevé par la tuberculose pulmonaire à 30 ans, et une sœur à 39 ans.

Cette femme, dont l'enfance semble avoir été assez épargnée, se marie à 20 ans, avec un homme bien portant, fait une fausse couche de six mois, et depuis n'a plus eu d'autre grossesse. A l'âge de *24 ans*, une *bronchite* se déclare, qui depuis n'a jamais cessé, s'aggravant par instants, diminuant à d'autres ; de petites hémoptysies ont apparu à diverses reprises.

Il y a *trois ans*, la malade a souffert de son cou, sa tête s'est déviée : c'est un *mal de Pott cervical* qui en était cause ; cependant, la malade continue à travailler, sans se préoccuper de cette complication.

Aujourd'hui, on se trouve en présence d'une femme très amaigrie, d'aspect déjà vieillot ; son teint est jaunâtre et contraste avec les lèvres légèrement violacées ; il est vrai que la malade est dyspnéique (36 respirations par minute). Les joues sont sillonnées de nombreuses varicosités capillaires.

Depuis trois ans, l'amaigrissement a été progressif et considérable. Actuellement, l'émaciation est énorme, par fonte non seulement de la graisse, mais des masses musculaires. Les muscles des jambes sont douloureux à la pression ; mais il n'y a pas de troubles de sensibilité cutanée, ni d'œdème aux jambes. On y constate, par contre, des taches récentes de purpura.

Le ventre est quelque peu météorisé ; la palpation en est cependant très facile. Le foie semble gros, la rate volumineuse.

La *rate* est dure, régulièrement hypertrophiée ; elle est sensible à la palpation, mais non vraiment douloureuse. Elle déborde de cinq travers de doigt les fausses côtes ; ses dimensions paraissent être 18 centimètres de longueur sur 11 centimètres de largeur.

Le *foie* dépasse également les fausses côtes de deux travers de doigt ; sur la ligne mamelonnaire, la percussion lui donne une matité de 17 centimètres. La malade n'a jamais eu d'ictère ; elle nie toute habitude d'alcoolisme, et l'on ne retrouve chez elle aucun antécédent hépatique.

La langue est belle, l'appétit faible, les fonctions intestinales sont généralement régulières.

Les *symptômes pulmonaires* sont très peu marqués ; on trouve, au sommet droit, en avant, de la submatité, avec une respiration obscure ; en arrière, quelques craquements ; à la base gauche, la respiration est faible avec des bruits fins, inspiratoires, qui semblent dus à des frottements. La malade tousse et crache peu ; elle a des épistaxis assez fréquemment.

Les *urines*, peu abondantes, foncées, renferment une petite quantité d'albumine.

Rien à noter du côté du *cœur* et de l'appareil circulatoire.

L'existence d'un *mal de Pott*, en voie de guérison, n'est pas douteuse ; la tête est ankylosée, penchée en avant, sans déviation latérale ; les deux muscles sterno-cléido-mastoïdiens sont contracturés. La région du cou, au niveau des troisième et quatrième vertèbres, est sensible à la pression et tuméfiée.

La température est normale et oscille autour de 37°.

A la *fin du mois d'octobre*, la malade fait une *complication pulmonaire*, qui se traduit par de la dyspnée, une fièvre élevée : 39°1, des crachats muco-purulents et à l'auscultation par une bronchite fine généralisée, et des foyers broncho-pneumoniques.

En quelques jours, la malade, qui réagit peu, succombe.

Un *examen du sang*, pratiqué le 26 octobre, la veille du jour où débuta la broncho-pneumonie terminale, donne les résultats suivants :

Globules rouges.	2.280.000
Globules blancs.	25.600
Polynucléaires.	85
Grands mononucléaires et macrophages	13.5
Globulins.	1,5

On ne constate point d'éosinophiles, pas de formes myélocytaires.

Les globules rouges présentent des lésions d'anémie chronique ; on a trouvé sur une lame un mégaloblaste.

A l'AUTOPSIE, les *poumons* sont fixés aux côtes par des adhérences diffuses, mais surtout notables à droite, au sommet et au niveau du diaphragme. A la coupe, on constate deux sortes de lésions : les unes, récentes, sont des foyers de splénisation et d'hépatisation banale, dans le lobe supérieur gauche et de la bronchite généralisée ; les autres, anciennes, sont de grandes bandes de sclérose qui sillonnent tout le parenchyme et sont très fortes et larges au sommet et à la base droite. Nulle part, on ne trouve de tubercules, même en les recherchant soigneusement. Il n'y a pas non plus de ganglions tuberculeux dans le médiastin.

Le *péricarde* renferme un peu de liquide. Le *cœur* est peu volumineux : il pèse 240 grammes. *On y constate une lésion, restée méconnue pendant la vie, un rétrécissement mitral pur ; les deux valves mitrales, rétractées, ont leur bord libre épaissi, dur, recroquevillé ; l'orifice ne laisse pas passer un pouce. La valvule tricuspidienne est également sclérosée* et, au niveau de l'aorte, on trouve sur l'endartère et au niveau d'une valvule de légères altérations athéromateuses.

La partie sous-diaphragmatique de la cavité abdominale est le siège d'une inflammation chronique, beaucoup plus intense que celle que l'on constatait du côté des plèvres. L'estomac, l'intestin sont soudés entre eux et aux organes voisins par des tractus de *péritonite chronique*.

Le *foie*, encapsulé d'une coque fibreuse de 2 centimètres d'épaisseur environ, est difficile à libérer. Il est lisse, non granuleux, exsangue, augmenté de consistance et de couleur jaune chamois ; son poids est de 1.600 grammes. La vésicule renferme une petite quantité de bile jaune brunâtre.

Le *pancréas* est blanc, ferme et semble augmenté de consistance.

Les *reins* sont gros (380 grammes) et se décortiquent assez difficilement ; la substance corticale est blanchâtre avec des stries rouges.

La *rate* est volumineuse, très adhérente, entourée d'une coque fibreuse. Son poids est de 580 grammes. A la coupe, elle est d'un violet pâle, tirant un peu sur le jaune ; de consistance ferme, elle contient peu de sang et n'offre rien à noter d'anormal macroscopiquement.

A l'EXAMEN MICROSCOPIQUE, on note :

Du côté du *pancréas*, une légère sclérose acineuse, sans autre modification notable : pas de lésions tuberculeuses, pas d'altérations cellulaires, pas de lésions des vaisseaux. Les îlots de Langerhans ne sont point modifiés.

Le *foie* est au contraire très altéré : la capsule, épaissie, présente plusieurs assises de tissu conjonctif adulte, entre lesquelles on trouve de nombreux néocapillaires dilatés et des amas de cellules embryonnaires. L'infiltration cellulaire pénètre dans la profondeur au sein du parenchyme hépatique ; superficiellement, elle se continue dans une couche graisseuse, qui recouvre la coque conjonctive ; elle est constituée par des lymphocytes petits ou moyens. Il n'y a point de zone caséeuse.

L'architecture lobulaire normale a disparu ; les lobules de Kiernan sont remplacés par des îlots arrondis, plus ou moins volumineux, entourés par un tissu de sclérose jeune, cellulaire ; ils ne contiennent pas de vaisseaux adultes ; les cellules hépatiques n'y forment plus des travées, mais tendent à se grouper autour d'une lumière canaliculaire ; elles sont hypertrophiées, se colorent nettement, sans traces de dégénérescence. Le tissu de sclérose périphérique est formé par des cellules conjonctives, des cellules embryonnaires, des cellules hépatiques atrophiées, des néocanalicules biliaires abondants. Les vaisseaux portes sont atteints de vascularite hypertrophique ; les canaux biliaires ont également leur paroi épaissie.

En aucun point, on ne trouve de cellules géantes nettes, ni de nodules caséifiés ; les colorations spéciales n'ont pu déceler de bacilles de Koch.

La *rate* présente une capsule épaisse, formée de plusieurs couches de tissu conjonctif adulte, où les néocapillaires abondent. Les artères sont logées dans des bandes de sclérose et leur paroi est augmentée de volume, mais il n'y a point d'endartérite. Les corpuscules de Malpighi sont normaux, formés de lymphocytes.

La pulpe est le siège d'une sclérose cellulaire marquée ; la trame conjonctive est épaissie par elle-même et par un exsudat albumineux, que colore l'éosine. La macrophagie est extrêmement intense dans toute l'étendue de la rate ; grosse infiltration pigmentaire sous la capsule. Les capillaires dilatés renferment beaucoup de sang par place, ailleurs, seulement des lymphocytes. Les cellules de la pulpe sont presque uniquement des lymphocytes et des macrophages ; les frottis ont mis, en outre, en évidence des plasmazellen, des globules rouges nucléés en petite quantité et de très beaux mastzellen.

On sait que ces cellules sont nombreuses dans les ganglions chroniquement enflammés. Nulle part, on ne trouve d'altérations tuberculeuses ; on n'a pu déceler de microbes dans cette rate ; pas de dégénérescence amyloïde.

III. — ENDO-PÉRICARDITES TUBERCULEUSES

Obs. XVIII. — Bouchut, *Clinique de l'hôpital des Enfants-Malades*, 1884, p. 553. — *Endo-péricardite et myocardite ; épanchement séreux considérable du péricarde devenant hémorrhagique ; huit ponctions du péricarde avec l'appareil aspirateur ; deux ponctions du cœur sans accident immédiat ; mort et autopsie.* — Il s'agit dans cette observation d'une enfant de onze ans et demi, malade depuis six semaines ; l'affection pour laquelle elle entre à l'hôpital avec le diagnostic de pleurésie le 11 octobre 1873, ayant débuté par des frissons, suivis de fièvre, de maux de tête et d'un point de côté à gauche.

A l'entrée de la malade à l'hôpital, le visage est pâle, les traits amaigris mais n'exprimant pas la souffrance.

Le pouls est à 152, il y a 44 respirations par minute. L'enfant reste assise pour diminuer l'oppression et elle ne peut s'allonger sur le dos ni se coucher sur les côtés.

Dans la poitrine, en avant, peu de sonorité sous les clavicules. En arrière, sonorité dans le tiers supérieur.

Submatité en bas, des deux côtés, surtout à gauche. A la base de ce côté, respiration faible, sans égophonie ; à droite et en bas, respiration un peu rude.

Des deux côtés à la base, râles très abondants, fins et humides ; mais à gauche il y a un bruit de frottement très prononcé. Voussure précordiale énorme ; matité étendue de la seconde côte à l'appendice xiphoïde et du bord droit du sternum au mamelon gauche, mesurant 15 à 16 centimètres de haut sur 14 de large. Battements du cœur sourds, éloignés, peu sensibles à l'oreille et à la main, sans bruit anormal ni bruit de galop.

Bouchut diagnostique une péricardite avec myocardite produisant l'excessive fréquence des battements cardiaques.

Le 14 et le 18 octobre, ponctions aspiratoires dans le cinquième espace intercostal gauche à un demi-centimètre du bord du sternum. On retire respectivement 320 grammes d'un liquide citrin un peu louche et 510 grammes d'un liquide roussâtre qui se coagule spontanément en un caillot peu adhérent et renfermant un peu de sang. L'amélioration très marquée à la suite de la première ponction est moins manifeste à la suite de la seconde intervention, après laquelle on ne constate pas de frottement ni de souffle cardiaque.

Les jours suivants, pouls 180, respiration 40, T. 40°4.

21 *octobre*, troisième ponction : on retire 150 grammes environ d'un liquide chargé de sang. Cette ponction amène un soulagement momentané et l'on constate après une diminution de la matité cardiaque, du frottement péricardique à la base du cœur et en dehors du mamelon un souffle au premier temps ayant pour siège l'orifice mitral. Le pouls est un peu plus fort, la respiration ne se modifie pas. T. A. 40°8.

Les jours suivants l'enfant baisse visiblement, est très abattue, la température reste entre 40°4, les signes constatés à la base du pou-

mon gauche ne se sont guère modifiés, il reste encore du frottement péricardique et un souffle mitral au premier temps.

De nouvelles ponctions sont pratiquées le 24 octobre, le 28 octobre, le 4 novembre, le 11 novembre et enfin le 14 novembre. Elles ne sont marquées par rien de particulier, en dehors de la pénétration lors de la cinquième et de la dernière ponction du trocart dans les cavités cardiaques.

L'enfant s'éteint graduellement et succombe le 17 novembre au matin.

Nécropsie. — En examinant le sujet on trouve un infarctus hémorrhagique sous-cutané siégeant à la partie interne du bord inférieur de la rotule droite.

Le corps se trouvant dans le décubitus dorsal on remarque un défaut de symétrie de la poitrine. Le côté gauche est manifestement dilaté.

A l'ouverture de la cavité abdominale *il y a une adhérence des viscères*. La partie inférieure de l'abdomen est le siège d'un épanchement de sérosité que l'on peut évaluer à un litre environ.

Le bord inférieur du foie déborde le rebord des fausses côtes dans la longueur de trois travers de doigt à peu près ; l'estomac distendu par des gaz descend au-dessous de l'ombilic.

En ouvrant la poitrine on rencontre un léger épanchement sanguin situé sur le péricarde au niveau des points ponctionnés. Le péricarde distendu par du liquide occupe toute la partie antérieure du thorax, des deux côtés. Il remonte, en haut, jusqu'au niveau des clavicules et dépasse en bas le cinquième espace intercostal. Latéralement, il refoule les poumons profondément.

A l'ouverture du péricarde il s'écoule de la cavité séreuse près de 800 grammes d'un liquide sanieux d'une couleur chocolat, d'une densité plus grande que celle du liquide évacué par les paracentèses successives. Le péricarde, considérablement épaissi, est recouvert d'un dépôt fibrineux qui lui donne un aspect lardacé, rugueux et inégal.

Le cœur, complètement entouré par un enduit semblable à celui du péricarde, surnage et occupe la partie antérieure et superficielle de l'épanchement ; son épaisseur est considérablement augmentée

par le dépôt fibrineux. Vers le bord inférieur droit les fausses membranes atteignent 8 à 9 millimètres d'épaisseur, tandis que la paroi ventriculaire à cet endroit ne dépasse pas 1/2 centimètre.

La valvule tricuspide présente, à son bord libre, quelques traces d'une endocardite légère ; rien aux sigmoïdes pulmonaires.

La valvule auriculo-ventriculaire est le siège d'une endocardite végétante assez intense ; le bord libre est notablement épaissi.

Les sigmoïdes aortiques sont également rouges et boursouflées.

Les poumons sont profondément refoulés et réduits en un assez petit volume de chaque côté de la colonne vertébrale.

Il y a quelques adhérences des plèvres pariétales et costales ; les lobes pulmonaires sont unis entre eux par une pleurésie adhésive, sans trace d'épanchement.

La face inférieure des deux lobes de la base est le siège d'une pleurésie qui les fait adhérer à la face supérieure du diaphragme.

La surface des deux poumons présente un assez grand nombre de granulations demi-transparentes. A la partie postérieure du lobe inférieur gauche on trouve une masse caséeuse, dure, du volume d'un petit pois, assez superficiellement placée ; quelques noyaux caséeux, durs, plus petits, se trouvent autour d'elle. Le poumon droit n'offre que quelques petites masses d'aspect caséeux.

Le foie présente son volume normal ; sa face supérieure est intimement unie à la partie correspondante du diaphragme. A sa surface on trouve un assez grand nombre de granulations demi-transparentes.

La rate est molle, un peu diffluente ; son volume n'offre rien de particulier ; à sa surface extérieure on trouve des traces d'inflammation caractérisées par des fausses membranes. Les granulations que l'on y rencontre sont plus nombreuses que sur le foie.

Les reins présentent un peu de congestion ; pas de granulations, pas de changement de volume.

Le péritoine offre à peine quelques granulations. Rien de particulier à noter dans le cerveau.

Il n'est pas sans intérêt de souligner la principale conclu-

sion tirée par Bouchut de cette observation : *c'est que la péricardite avec épanchement considérable n'est pas toujours un effet de la tuberculose* : la malade, dit-il, n'était pas tuberculeuse dans la réelle acception du mot pour la clinique. Elle n'avait pas de cavernes ; sa maladie primitive avait été une pleurésie à gauche et c'est pendant le cours de cette maladie qu'elle a été prise d'endocardite mitrale et de péricardite.

Les arguments mis en avant par l'auteur sont au contraire ceux qui nous permettent de faire rétrospectivement le diagnostic étiologique de ces diverses localisations. Nous allons voir dans l'observation suivante les progrès faits dans la connaissance de la pleurésie et de la péricardite tuberculeuses alors qu'on ne se pose pas encore la question de savoir si l'infection spécifique peut se manifester par des localisations intra-cardiaques.

Obs. XIX. — Jaccoud, Pleuro-péricardite tuberculeuse. *Cliniques*, 16 mai 1885. — Jeune homme de 24 ans, garçon boucher, entré salle Jenner le 26 mars 1885 et ayant succombé le 2 mai.

La santé avait toujours été excellente. Le malade n'était souffrant que depuis cinq jours et il ne s'était alité que la veille.

Il arrive au 5 et ne présente pas à son entrée les signes de maladie aiguë bien caractérisée.

Température élevée du soir de l'entrée : 40°4, le lendemain matin 38°6, le lendemain soir 39°6. Facies manifestement typhoïde, abattement, prostration.

Douleur vague dans le côté droit de la poitrine.

L'impression résultant du premier coup d'œil est celle d'une fièvre typhoïde.

Poumon droit. — Dans les deux tiers inférieurs, diminution de la sensibilité et de l'élasticité ; sous le doigt à la percussion, à l'auscultation affaiblissement du bruit respiratoire.

Cœur. — Gros frottements péricardiques dans toute la région de la base et jusqu'à l'appendice xiphoïde tout le long du sternum. *Il y a en outre un souffle systolique rude à la pointe.*

Rate notablement augmentée de volume. Urines sans albumine.

Le diagnostic se pose entre une fièvre typhoïde et une endocardite infectieuse et penche en faveur de cette dernière.

Les jours suivants, la température ne se maintient pas si haut, l'état général ne s'aggrave pas, le souffle de la pointe persiste ; *il s'y est ajouté un dédoublement du second bruit*, mais les frottements péricardiques ont un peu diminué d'intensité.

Les signes de pleurésie se produisent du côté de la plèvre droite avec frottements à la partie tout inférieure.

Cependant le malade ne tousse pas, il ne se plaint en aucune façon de sa respiration, mais il maigrit visiblement ; la température oscille entre 38 et 39 degrés. Pas de symptômes abdominaux ni cérébraux.

Dès lors, la marche et les caractères des symptômes ne permettent plus de songer à une endocardite malgré la persistance du souffle mitral, et les modifications de la plèvre droite me font penser que cette pleurésie va prendre en fin de compte beaucoup plus d'importance qu'on ne pouvait le croire tout d'abord — et lorsque je considère la lenteur de ce processus local — nous ne sommes encore qu'aux frottements après dix jours de maladie ; bien que les phénomènes fébriles insidieux aient eu une grande vivacité, *j'arrive à conclure que cette pleurésie, qui est encore sèche, doit être une pleurésie tuberculeuse et que la péricardite est vraisemblablement de même nature.*

2 *avril*, signes d'un *épanchement interlobaire dans la plèvre droite* s'accentuant les jours suivants.

Du côté du cœur même situation, souffle systolique à la pointe avec dédoublement du deuxième bruit. La zone des frottements péricardiques a encore un peu diminué d'étendue dans sa partie inférieure.

Jusqu'au 21 avril pas de phénomène nouveau, la fièvre vespérale persiste, l'amaigrissement se prononce de jour en jour.

Le 21 *avril*, les membres inférieurs sont envahis par un œdème rapide et notable, la face et les extrémités sont cyanosées, et pourtant le malade affirme n'être nullement gêné pour respirer. On entend pour la première fois des râles sibilants dans toute la hauteur du poumon gauche et au sommet du poumon droit. Urines : pas d'albumine.

22. — L'œdème a augmenté, il s'y est fait de l'ascite.

23. — Thoracentèse, 1.100 grammes. Le 27, l'œdème, l'ascite et la cyanose sont plus marqués, la dyspnée est considérable, l'épanchement s'est renouvelé ; nouvelle thoracentèse, 1.250 grammes.

27. — A la base de la région sus-claviculaire, deux gros ganglions indurés, l'un à droite l'autre à gauche, ce dernier dépassant la grosseur d'un œuf de pigeon. Les mêmes régions avaient été vainement examinées plus d'une fois, notamment le 21 avril.

Diagnostic de tuberculose des ganglions trachéo-bronchiques et mésentériques (ascite).

Mort le 2 mai.

Le diagnostic d'ensemble peut être résumé ainsi qu'il suit :

Tuberculose des séreuses pleuro-péricardiaques avec intégrité des poumons et retentissement secondaire sur les ganglions cervico-bronchiques et mésentériques. Disposition topographique anormale de l'épanchement pleurétique.

Insuffisance et rétrécissement de l'orifice mitral.

Autopsie. — *Lésions pleurales doubles.*

Péricarde. — Epanchement séreux limpide de 1.200 grammes, exsudats fibrineux *relativement anciens* qui occupent la totalité des deux feuillets de la séreuse, en avant comme en arrière.

La région postérieure du péricarde ne présente plus d'adhérences ; mais dans la région antérieure la moitié supérieure est seule libre, l'autre moitié est en état de symphyse complète. Cette disposition avait pu être prévue d'après la diminution d'étendue des frottements ; dans les premiers jours ils étaient perçus dans toute la hauteur de la région péricardiaque, et peu à peu ils avaient disparu de bas en haut à partir de l'appendice xiphoïde, si bien que, au bout de quel-

que temps, on ne les retrouvait plus que dans les régions de la base ; ceux-là étaient restés permanents.

Cœur. — Les valvules fortement épaissies, rigides et tout à fait fibreuses ne peuvent se rapprocher assez pour clore l'orifice et ce dernier est en outre notablement rétréci, puisqu'il admet à peine la dernière phalange de l'index.

Les autres orifices sont sains.

Ganglions. — Ceux constatés dans les derniers jours de la vie à la base du cœur sont le point de départ d'une chaîne ganglionnaire qui descend jusqu'au-dessous de la bifurcation de la trachée, entourant les veines brachio-céphaliques et la veine cave supérieure. Cette chaîne qui a plus de deux travers de doigt de largeur a son plus grand développement au niveau de la bronche droite ; il y a aussi des ganglions altérés au-dessous de la bronche gauche, mais ils sont moins gros et moins nombreux. Quant à l'œdème des membres inférieurs et à l'ascite, ils sont expliqués par le développement anormal des ganglions mésentériques qui sont au moins triplés de volume dans toute la hauteur du mésentère et jusque sur les vaisseaux iliaques.

Examen histologique par M. Netter. — Follicules tuberculeux types sur les deux feuillets du péricarde et de la plèvre, sur un ganglion cervical, un ganglion mésentérique et sur le poumon droit.

C'est dans le péricarde pariétal que la tuberculose est le plus marquée, les cellules géantes y sont énormes, très nombreuses, *riches en bacilles* et également réparties à la surface et dans les couches profondes. Dans le péricarde viscéral, les éléments tuberculeux sont surtout localisés à la surface libre au-dessus de l'exsudat fibrineux. On rencontre dans la couche profonde de cet exsudat quelques bacilles isolés qui paraissent s'être séparés des cellules géantes sous-jacentes.

Quelle est la nature des lésions valvulaires ? L'auteur se contente de mentionner leur existence sans rechercher leur origine. Le malade avait toujours été bien portant, et il paraît infiniment probable que l'étiologie de la maladie mitrale est ici la même que celle de la pleurésie et de la péri-

cardite. Ici les lésions du péricarde sont encore en évolution alors qu'elles paraissent arrêtées au niveau de la séreuse intra-cardiaque. Nous avons observé la disposition inverse (OEttinger et Braillon), ces diverses associations étant dues vraisemblablement au caractère subaigu des inflammations tuberculeuses. Au niveau de l'endocarde lui-même, on peut voir le processus cicatrisé au niveau de certains appareils valvulaires alors qu'il est encore en pleine évolution au niveau de l'orifice voisin.

Obs. XX (inédite). — Service du professeur Hutinel. — *Lésion mitrale. — Péricardite. — Pleurésie. — Tuberculose pulmonaire.* — J. B...., 11 ans, entre à l'hôpital des Enfants assistés le 4 décembre 1890 pour un accès d'asystolie.

Peu de renseignements. L'enfant serait malade depuis très longtemps.

Le cœur est hypertrophié. Le pouls bat dans le 5e espace intercostal à 3 centimètres en dehors du mamelon. Il n'y a pas de frémissements à la palpation.

Souffle systolique de la pointe, intense, avec léger piaulement, perceptible dans le dos. Pouls régulier, assez fort. Rien de particulier à l'examen de la poitrine.

Pas d'œdème ni d'ascite. Foie normal ; pendant la nuit accès de suffocation avec palpitations.

Du 7 *décembre* au 12 *janvier*, poussées répétées d'asystolie avec œdème des jambes, ascite, cyanose, diminution de la quantité des urines.

5 *février*. — Le pouls est très fréquent à 140, la température de 40 degrés le soir, 38°8 le matin ; le teint est blême, les conjonctives décolorées. A la base, *frottement de péricardite ;* douleur précordiale, souffle systolique intense.

6. — On trouve à la base gauche une matité très nette, remontant

assez haut, de l'égophonie, de la pectoriloquie aphone, un souffle expiratoire à la base.

La toux est sèche, fréquente.

Le souffle systolique s'entend dans le dos, il est très intense ; en avant le double frottement péricardique est très net.

Pas d'œdème. Pouls à 124, régulier.

9. — Les frottements péricardiques s'entendent moins nettement, les signes de pleurésie avec épanchement semblent s'être effacés.

Le soir, frottements en arrière à l'inspiration. Submatité à la base, pas d'égophonie ni de pectoriloquie aphone.

10. — Signes d'épanchement à gauche très nets : matité, égophonie, pectoriloquie aphone.

En avant à la partie inférieure du côté droit, il existe une région au niveau de laquelle s'entend un souffle très net. Depuis le 3 février, la température oscille entre 39 et 40 degrés.

13. — Les signes d'épanchement diminuent à gauche. On trouve à ce niveau une large surface de frottements. Le frottement péricardique tend à disparaître. La température est moins élevée. M. 38°. S. 38°6.

16. — L'épanchement a totalement disparu. Les frottements péricardiques ont diminué d'intensité, ils ont presque disparu le 17.

Frottements pleuraux multiples à gauche. Rien à l'auscultation du poumon droit. Souffle systolique de la pointe. Moins de pâleur.

18. — Mêmes signes physiques. Le frottement du péricarde persiste mais très atténué à la base. La pâleur est toujours marquée. T. S. 38°8. M. 37°4.

20. — Le frottement est encore très perceptible. Souffle énorme systolique de la pointe.

Ganglions durs au niveau des deux aisselles, *surtout à gauche*. Pas de ganglions sus-claviculaires.

22. — Rien à l'auscultation de la poitrine, pâleur, teint légèrement cireux. Tristesse. Souffle systolique s'entendant dans le dos et en avant dans toute la région précordiale.

Le frottement péricardique est très atténué, presque indistinct, à

l'auscultation du poumon. Retentissement de la toux au sommet droit, inspiration *rude* après la toux.

3 *mars*. — Respiration soufflante au sommet droit en avant. Râles humides. Légère submatité sous la clavicule.

18. — Toujours souffle intense de la pointe, à la base frottement péricardique. P. 120.

Au sommet droit, respiration soufflante. Retentissement de la toux. Augmentation des vibrations. Pas de craquements.

Depuis quelques jours la température oscille entre 38 et 40 degrés.

Pas de modifications sensibles des signes physiques pendant le mois d'avril.

21 *mai*. — Crise d'asystolie (œdème des membres inférieurs, hypertrophie hépatique, ascite, dyspnée, cyanose de la face, albuminurie), très améliorée le 25.

Au mois de *juillet*, le foie devient très volumineux, dur, descend au-dessous de l'ombilic ; circulation complémentaire de la paroi abdominale, météorisme.

Le souffle de la pointe est devenu piaulant.

21 *octobre*. — Quelques taches de purpura font leur apparition aux membres inférieurs.

Tendance permanente à la cyanose, mais pas de crise d'asystolie depuis un mois.

Les doigts n'ont pas de déformations bien nettes.

Le foie garde les mêmes dimensions.

L'abdomen est sillonné de veines, sans ascite.

Les symptômes cardiaques restent les mêmes.

Du côté du poumon on constate toujours au sommet droit une respiration soufflante avec des râles crépitants fins.

L'enfant est perdue de vue.

Il s'agit dans ce cas de tuberculose pulmonaire, de pleurésie, d'endo-péricardite avec vraisemblablement cirrhose cardio-tuberculeuse du foie et asystolie. La nature de la péricardite ne paraîtrait pas douteuse si elle ne s'accom-

pagnait pas de signes de lésion orificielle. Nous sommes en mesure aujourd'hui d'attribuer à la tuberculose le pouvoir de créer des lésions des deux séreuses cardiaques qu'une longue tradition a accoutumé de faire le propre du rhumatisme.

Obs. XXI. — Barbier in thèse de Chappé, Paris, 1904. — Joseph B..., 14 ans, entré le 5 juin 1903.

Douleurs rhumatismales avant l'entrée du malade à l'hôpital.

Appareil respiratoire. — Submatité dans les fosses sous-épineuses.

Matité avec abolition des murmures et des vibrations aux bases, à droite gros souffle rude et dur.

Appareil circulatoire. — Dans toute la zone cardiaque mouvements de reptation du cœur avec retrait en masse des muscles intercostaux dans toute cette région.

Bruits du cœur normaux, léger frottement à la base.

8 *juin.* — Douleurs dans les articulations, etc.

15. — Frottements péricardiques.

L'enfant meurt le 31 juillet.

Autopsie. — Adhérence moyenne de la plèvre et du péricarde. Cœur énorme ; symphyse complète du péricarde. Sur le feuillet pariétal péricardique on note un semis de granulations tuberculeuses. Cœur droit et gauche : *végétations et endocardites.*

Poumon droit très congestionné.

Poumon gauche : au niveau du tiers moyen du bord postérieur, un noyau induré congestionné, tombant au fond de l'eau, noyau ne ressemblant pas à un infarctus hémoptoïque.

Foie légèrement décoloré, sclérosé.

Obs. XXII. — Barbier, *Ibid.* — Victorine C..., morte de méningite tuberculeuse le 9 octobre 1902.

Autopsie. — Le cœur et ses vaisseaux sont englobés dans une gangue fibreuse très épaisse, comprenant muscles, vaisseaux et nerfs. Les feuillets du péricarde sont complètement adhérents entre eux et soudés au muscle cardiaque et au diaphragme. Le péricarde est

épaissi, rugueux, blanchâtre, chagriné ; par places entre ses feuillets on trouve un exsudat tuberculeux.

Les valvules tricuspides sont rougeâtres et présentent sur leur bord libre quelques granulations. Les oreillettes sont très dilatées et dans l'auriculaire droite on trouve tout un semis de granulations tuberculeuses avec exsudat faisant saillie dans la cavité auriculaire.

Autour de la trachée et des bronches, ganglions d'œdème scléro-caséeux, pas très volumineux, le tout amené dans la gangue de la cardio-médiastinite tuberculeuse où le phrénique lui-même est emprisonné.

Quelques granulations dans le sommet de la plèvre.

Foie graisseux et cardiaque.

Cerveau : méningite de la base.

IV.— LÉSIONS ORIFICIELLES PSEUDO-PRIMITIVES DES TUBERCULEUX

Obs. XXIII.— Poncet, *Académie de médecine* et *Lyon médical*, 1902. — Jeune fille de 21 ans (son père et son frère sont morts tuberculeux), soignée depuis plusieurs années pour des lésions articulaires des deux genoux qui avaient tous les caractères d'une double ostéo-arthrite fongueuse. Après un traitement local énergique, un séjour prolongé à la campagne, deux hivers passés dans le Midi les articulations sont complètement guéries, il ne reste aucune gêne fonctionnelle.

Mais aujourd'hui cette malade, dont l'état général laisse beaucoup à désirer depuis quelques mois, est atteinte de troubles circulatoires relevant d'une endocardite avec insuffisance mitrale que révèle un souffle systolique à la pointe, qui se propage à l'aisselle et que l'on entend presque sous l'omoplate gauche. Il faut croire dans ce cas à une localisation tuberculeuse sur le cœur, à forme atténuée, curable, inflammatoire, superposable à celle d'une arthropathie plastique.

Cette supposition d'une cardiopathie atténuée d'origine bacillaire est d'autant plus vraisemblable que sous l'influence du repos, de la campagne, d'un traitement approprié les troubles cardiaques se sont notablement modifiés.

Obs. XXIV (personnelle). — Service du Dr Babinski. — Mme J..., 19 ans, entre à la Pitié dans le service du Dr Babinski le 10 mars 1903. A toujours été bien portante.

Réglée à 14 ans. N'a jamais eu de douleurs articulaires. Tousse et maigrit depuis quelques mois. N'a jamais ressenti aucun trouble fonctionnel du côté du cœur.

A l'examen du poumon on trouve du côté du sommet droit les signes d'une infiltration pulmonaire (matité, augmentation des vibrations thoraciques, respiration soufflante) avec commencement de ramollissement.

A l'examen du cœur, signes d'une lésion double (insuffisance et rétrécissement) de l'orifice mitral. La malade est grande, son état général est assez satisfaisant. Pas de troubles circulatoires périphériques. Le cœur n'est pas dilaté,le foie n'a pas augmenté de volume.

Au bout de quinze jours, la malade est notablement améliorée et quitte l'hôpital.

Obs. XXV (personnelle). — Service du Dr OEttinger. — M... Marie, âgée de 18 ans, entre le 3 février 1903, elle est couchée au n° 12 de la salle Axenfeld.

Père et mère bien portants. Coqueluche et fluxion de poitrine à l'âge de 4 ans. N'aurait fait aucune maladie jusqu'à l'âge de 13 ans. A cette époque, étant en place elle aurait pris froid, s'est mise à tousser et a craché du sang. Elle entre à l'hôpital des Enfants à Bordeaux dans le service du Dr Moussus.

D'après la malade, intelligente, et qui paraît se rappeler très bien les diverses phases de son affection, elle était tenue en observation depuis un mois sans qu'on ait trouvé rien de bien spécial aux poumons et au cœur. On aurait constaté quelques troubles du côté de ses urines (albumine ?). Elle reste trois mois à l'hôpital (mars-juin 1895)

et à sa sortie on lui conseille d'aller à la campagne. Elle est ensuite assez bien portante mais continue à tousser. Elle entre le 4 février 1901 à Lariboisière dans le service du Dr Duguet pour les mêmes accidents pulmonaires. On trouve des lésions du poumon, la malade nous assure très nettement qu'on a procédé à l'examen de la région précordiale, et qu'on n'a pas paru avoir l'attention retenue de ce côté.

Elle reste cinq mois à Lariboisière, en sort le 2 juillet 1901 sans être complètement guérie. Elle se fait soigner à sa sortie de l'hôpital à la Clinique du Dr Harteau. C'est au mois de juin 1902 que le Dr Harteau aurait diagnostiqué chez elle une affection cardiaque.

On constate à l'entrée de la malade à l'hôpital des lésions très étendues d'infiltration et de ramollissement tuberculeux du poumon gauche. Il y a de la fièvre, la malade pèse 45 kilos.

La pointe bat dans le 5e espace intercostal en bas et en dehors du mamelon. Il n'y a pas à la main de frémissement, on constate à l'auscultation les signes d'une double lésion mitrale caractérisée par un bruit présystolique et un souffle systolique se propageant dans l'aisselle.

Le pouls est petit, régulier, l'oreillette droite ne paraît pas dépasser le bord droit du sternum, le foie n'est pas hypertrophié.

La malade sort de l'hôpital le 12 juillet. Elle est améliorée au point de vue de l'état général et pèse 48 k. 200, mais les lésions du poumon gauche ont progressé. Vers la racine des bronches, foyer cavitaire avec souffle et gargouillement. Il y a de la matité dans toute l'étendue du poumon sans épanchement à la base. La poitrine est rétractée du côté gauche, dilatée du côté droit. Le poumon droit ne présente pas de lésion bien nette, il est surtout emphysémateux.

Obs. XXVI (personnelle). — Service du Dr Oettinger. — H. A..., âgé de 17 ans, n'est pas bien portant depuis l'âge de 9 ans. A cette époque on l'a conduit à l'hôpital des Enfants-Malades, il toussait et on lui a donné à prendre de l'huile de foie de morue. Quelques mois après, il a eu des douleurs dans les articulations.

De nouveaux accidents articulaires se sont produits il y a un an.

Ceux-ci ont eu une durée de six mois. Les membres inférieurs furent seuls pris. Le médecin qui le soigna trouva une lésion cardiaque.

Il y a quinze jours, nouvelle attaque rhumatismale. Au cours de cette dernière attaque, les membres inférieurs furent seuls pris.

Aujourd'hui, 18 février 1904, on ne constate plus aucun phénomène objectif ou subjectif du côté des articulations.

Cœur. — A la percussion le cœur est dilaté, il dépasse un peu le bord droit du sternum, et la pointe bat dans le sixième espace, mais l'hypertrophie cardiaque ne paraît pas très considérable.

Le *pouls* est fort, bondissant, on a la sensation en outre qu'il ne passe qu'une très petite quantité de sang dans l'artère à chaque pulsation. Dans les carotides, surtout dans la carotide gauche, on perçoit un thrill très net, le foie est légèrement congestionné ; il déborde de deux travers de doigt.

A l'auscultation on trouve au foyer aortique un double souffle : le premier se propageant vers l'extrémité externe de la clavicule, le second vers la base de l'appendice xiphoïde.

Ces souffles s'entendent encore dans la région précordiale et vont en s'affaiblissant vers la pointe où on les entend encore.

Il y a donc une double lésion aortique.

Il n'y a pas de pouls capillaire, on constate l'existence du signe de Musset.

Poumons. — Matité très nette au niveau des fosses sus et sous-épineuses et de la région sous-claviculaire du côté droit. L'expiration est rude et soufflante en arrière, il y a en avant de la diminution du murmure vésiculaire.

Du côté des articulations rien de particulier, c'est surtout pour son cœur que le malade a été envoyé à l'hôpital. Il y a de la dyspnée au moindre effort.

Nous nous trouvons en présence d'un malade petit, impubère, d'aspect chétif, profondément pâle et anémié.

Nous nous trouvons dans ce cas en présence d'un tuberculeux, qui paraît avoir un passé pulmonaire assez long, qui a présenté à plusieurs reprises des accidents articulaires

et est atteint d'une double lésion aortique. Y a-t-il chez ce malade association de la tuberculose pulmonaire et de la maladie de Bouillaud, ayant laissé les articulations indemnes mais ayant causé sur l'endocarde des lésions définitives ? Doit-on rattacher à la bacillose les accidents pulmonaires, cardiaques et articulaires ? L'histoire de la maladie paraît assez en faveur de cette hypothèse qu'il est permis aujourd'hui de regarder comme plausible. Nous avons en tout cas rapporté ce cas pour montrer combien peut être rendue quelquefois difficile l'enquête étiologique.

Obs. XXVII (personnelle). — Service du Dr Œttinger, hôpital Broussais. — Th... Marie, 35 ans, salle Axenfeld, entrée le 23 octobre 1903. Rien de particulier dans ses antécédents. Elle tousserait et maigrirait depuis deux ou trois ans. N'a jamais eu de rhumatisme articulaire, n'aurait jamais présenté aucun symptôme qu'on puisse rattacher à une affection cardiaque.

Cependant cette malade, qui présente les signes d'une tuberculose pulmonaire extrêmement avancée, se tient constamment assise dans son lit et penchée en avant. En portant la main sur la région précordiale vers la base au niveau des 2e et 3e espaces intercostaux du côté gauche on perçoit un frémissement très marqué ayant les caractères du frémissement cataire. Il paraît y avoir une dépression systolique de la pointe.

A l'auscultation on perçoit à la pointe un souffle systolique se prolongeant dans l'aisselle et dans le dos, un bruit présystolique prolongé, du dédoublement du second bruit. Le foie déborde le rebord costal.

La malade succombe le 15 novembre.

L'autopsie est pratiquée le 16.

Cavernes aux deux poumons.

Le péricarde ne présente pas de lésions, mais contient une assez grande quantité de liquide.

Rétrécissement avec insuffisance de l'orifice mitral.

Sclérose du bord libre de la valvule, adhérences des deux valves, larges taches de sclérose sur la grande valve.

Rien aux autres orifices, le cœur pèse 320 grammes. Foie muscade

Obs. XXVIII (personnelle).— Service du Dr Oettinger.— L. M.., 30 ans, entre à l'hôpital Broussais, le 24 novembre 1903 et occupe le numéro 15 de la salle Axenfeld.

Tuberculose pulmonaire à la troisième période.

Signes cavitaires du sommet droit avec souffle amphorique. Fièvre hectique, cyanose, œdème, mort en quelques jours.

L'examen du cœur n'a rien révélé de particulier.

Autopsie le 29 novembre. — Tuberculose des deux poumons, volumineuse, caverne du côté droit.

Foie gras. 2.200 grammes.

Au niveau du cœur, on trouve un rétrécissement notable de l'orifice mitral qui ne laisse pas passer deux doigts.

La grande valve présente une large tache de sclérose, mais les deux valves sont souples dans la plus grande partie de leur étendue.

Aux environs du bord libre, on constate une sclérose marginale surtout accentuée à la partie moyenne de la grande valve, où le rebord valvulaire très épaissi constitue à cet endroit une formation mamelonnée et fibreuse. Un peu plus loin une petite saillie, analogue à un tubercule de la grosseur d'un grain de blé.

Orifice tricuspide. — Lésions analogues.

Obs. XXIX. — Giraudeau, Sacro-coxalgie. — Rétrécissement mitral. — Asystolie. — Guérison (*Bulletin médical*). — Jeune fille présentant un *rétrécissement mitral* ancien qui est resté silencieux pendant quelques années et qui donna lieu tout d'un coup à une attaque d'*asystolie*. Cette attaque d'asystolie se dissipa très rapidement.

Pas de rhumatisme dans les antécédents, mais la malade était immobilisée depuis de longues années par une sacro-coxalgie et des lésions tuberculeuses de la hanche gauche.

Elle portait dans cette région de nombreux abcès ainsi que des fistules en voie de suppuration.

Obs. XXX (Inédite, due à l'obligeance de notre collègue Chiray). — Malade âgée de 50 ans, soignée dans le service du professeur Gilbert. Est atteinte depuis dix ans d'un lupus tuberculeux.

Souffle intense systolique de l'orifice mitral à propagation axillaire et dorsale.

Rien à l'orifice aortique, aorte normale à la percussion, non accessible au-dessus du sternum, artères radiales souples, pression artérielle normale.

Pas de troubles mécaniques de la circulation. Rien aux poumons.

Pas de maladie infectieuse antérieure dont la malade ait conservé le souvenir.

EXPLICATION DES PLANCHES

Planche I.

Fig. 1 et 2. — Braillon et Jousset. — Endocardite tuberculeuse primitive. Valvule aortique.

a, face aortique. — *b*, face cardiaque. — *c*, bord adhérent. — *d*, bord libre. — e, pseudo-membrane. — *f*, néo-membrane. — *g*, couche fondamentale de la valvule.

Planche II.

Fig. 3. — Œttinger et Braillon. — Maladie mitrale d'origine tuberculeuse. Endocardite aiguë à bacilles de Koch en évolution.

f, face auriculaire. — *g*, face ventriculaire. — *c*, bord supérieur. — e, endocardite tuberculeuse simple aiguë.

Fig. 4. — Œttinger et Braillon.

V, Valvule mitrale. — A. Endocardite aiguë. — *a*, face ventriculaire. — *b*, face auriculaire. — *c*, pseudo-membrane. — *d*, néo-membrane.

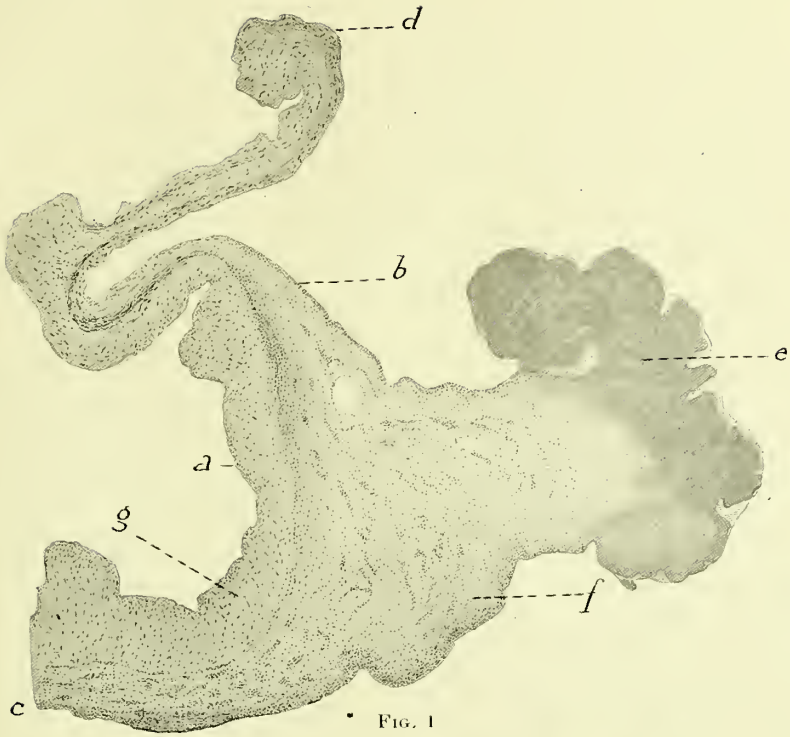

Fig. 1

Fig. 2

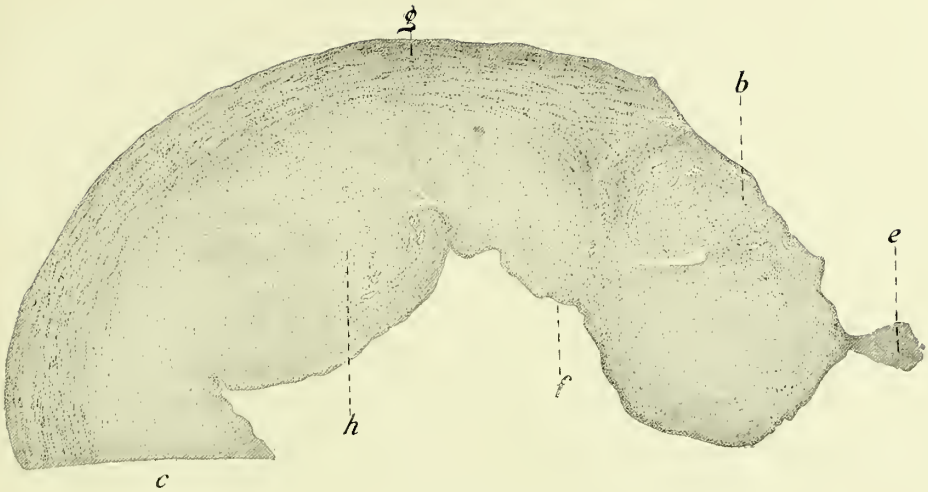

Fig. 3

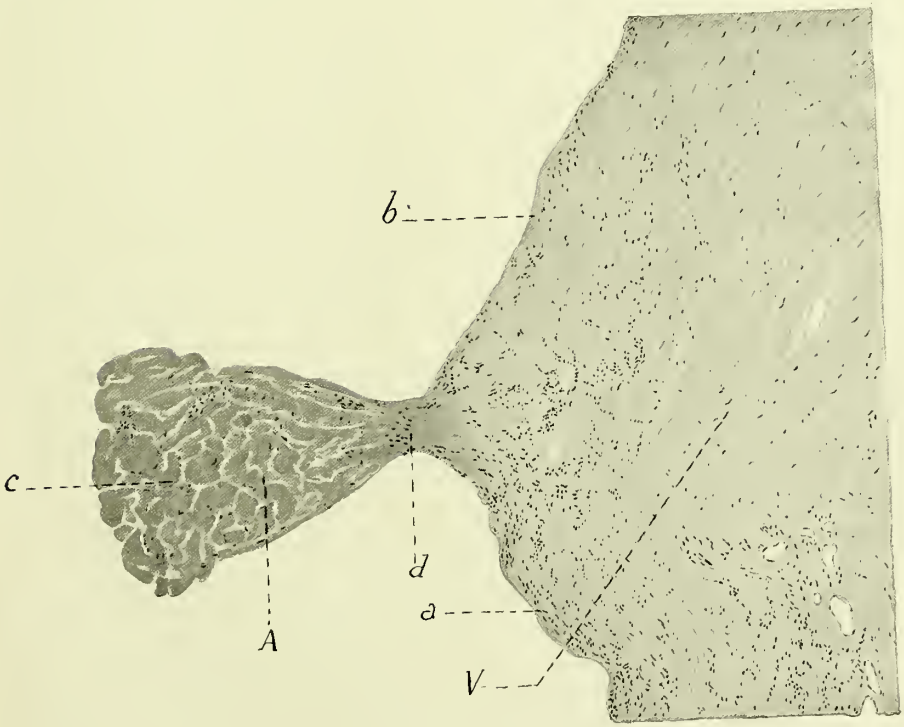

Fig. 4

CONCLUSIONS

L'anatomie pathologique, l'expérimentation, la clinique, les progrès de la technique bactériologique, ceux réalisés dans la connaissance des diverses modalités de la tuberculose des séreuses, s'accordent à mettre en évidence le rôle joué par la tuberculose dans la pathologie de l'endocarde ; nous pouvons également aujourd'hui mettre l'intervention de ce facteur en harmonie avec les enseignements de la pathologie générale.

De par sa structure anatomique, l'endocarde est une séreuse, mais une séreuse avasculaire. Les lésions bacillaires relevant du processus de l'embolie spécifique n'y rencontrent donc pas les conditions nécessaires à leur développement et les bacillémies qui se traduisent par le tableau anatomique et clinique de la granulie ne retentissent pas sur la séreuse intra-cardiaque (Loi d'Empis).

Comme sur les autres séreuses au contraire on pourra observer au niveau de l'endocarde des infections tuberculeuses en surface qui seront l'expression de septicémies atténuées dans leur virulence, soit primitivement, soit par suite des réactions défensives de l'organisme, et ne donnant pas lieu à une éruption de granulations hématogènes dans les différents organes.

On peut donc admettre un véritable antagonisme entre la granulie d'Empis et l'endocardite tuberculeuse qui consti-

tuent deux formes bien distinctes de la tuberculose de l'appareil circulatoire. Cet antagonisme confirme la loi de Péron, d'après laquelle « les inflammations tuberculeuses en surface des séreuses sont d'autant plus accentuées que l'infection générale est moindre ».

L'endocardite tuberculeuse peut être secondaire à des lésions spécifiques des différents viscères plus ou moins avancées dans leur évolution, elle peut être cliniquement primitive et constituer alors une tuberculose locale ; elle présente les caractères anatomiques essentiels de la classe des infections tuberculeuses à laquelle elle appartient ; on n'y trouve que des lésions purement inflammatoires, très comparables à celles de la pleurésie aiguë séro-fibrineuse à bacilles de Koch, sans formation macroscopiquement ou histologiquement spécifique dans la plupart des cas ; elle peut se localiser au niveau des divers appareils valvulaires où elle est toujours partielle et généralement juxta-marginale.

Elle évolue en deux phases : une première période, virulente et septicémique, caractérisée par des phénomènes fébriles et par la présence de bacilles dans le sang et dans la pseudo-membrane fibrineuse de l'endocarde ; une deuxième période, cicatricielle et cardiaque, liée à l'évolution des lésions locales de l'endocarde vers la guérison et la transformation scléreuse.

Sa marche est souvent subaiguë : ainsi s'explique la coexistence possible de lésions inflammatoires et cicatricielles. Ces dernières entraînent la production de lésions valvulaires et d'affections orificielles d'origine tuberculeuse.

Le siège juxta-marginal des végétations, la limitation précise des phénomènes inflammatoires à la saillie qui

constitue la pseudo et la néo-membrane tuberculeuses expliquent la fréquence d'altérations orificielles répondant au syndrome anatomique et clinique du rétrécissement pur, sans insuffisance, des orifices auriculo-ventriculaires (Potain et Teissier), mais les faits observés montrent que l'infection par le bacille de Koch est susceptible d'aboutir aux diverses modalités des lésions cardiaques orificielles chroniques.

L'endocardite tuberculeuse peut évoluer isolément, elle peut coexister avec diverses localisations de l'infection, pulmonaires, hépatiques, spléniques, évoluant comme elle, comme des tuberculoses locales atténuées et relativement curables ; cette association paraît surtout fréquente en ce qui concerne les tuberculoses des séreuses, en particulier celles de la plèvre, des synoviales articulaires (pseudo-rhumatisme tuberculeux), du péricarde (endo-péricardite tuberculeuse).

Il est donc possible aujourd'hui, en mettant l'*infection locale* à la base des diverses lésions de l'endocarde réalisées par le processus tuberculeux, de comprendre toutes les modalités réactionnelles et évolutives de la séreuse vis-à-vis de l'infection par le bacille de Koch. Quelle est l'importance exacte du rôle joué par ce dernier dans la pathologie cardiaque ? La fréquence des lésions de l'endocarde chez les tuberculeux, la conception nouvelle d'une endocardite aiguë à bacilles de Koch primitive, locale et curable, l'étendue et la longue durée d'activité des lésions valvulaires qui semblent dénoter dans certains cas une affinité en quelque sorte élective du bacille pour la séreuse intra-cardiaque, les divers types d'affections orificielles qui peuvent être la conséquence de l'endocardite spécifique, la fréquence des cardiopathies

acquises qui ne sont expliquées chez des sujets jeunes ni par un rhumatisme antérieur, ni par une autre infection, la pathologie du péricarde qui montre la tuberculose à côté de la polyarthrite rhumatismale comme le facteur principal des inflammations de cette séreuse, l'existence de formes cliniques de la tuberculose prenant le masque de la maladie de Bouillaud et se localisant sur les articulations et sur l'endocarde, toutes ces considérations permettent de penser que dans le procès dont la revision nous paraît s'imposer du rôle de la tuberculose dans la genèse des cardiopathies, cette dernière n'a rien à perdre et beaucoup à gagner.

Cette étude pathogénique sera rendue possible sur le vivant par l'examen bactériologique du sang, qui permet de se rendre compte pendant la période virulente de l'évolution de l'endocardite, de l'existence de la septicémie tuberculeuse et de la nature de la localisation cardiaque.

TABLE DES MATIÈRES

Pages

CHAPITRE PREMIER. — **Historique** 7

CHAPITRE II. — **Anatomie pathologique** 14

CHAPITRE III. — **Pathogénie** 43

CHAPITRE IV. — **Etiologie. — Symptomatologie** 66

CHAPITRE V. — **Pronostic. — Diagnostic. — Traitement** . . 82

OBSERVATIONS 103

I. — Endocardites à bacilles de Koch. 106

II. — Localisations tuberculeuses multiples et contemporaines sur l'endocarde, les séreuses, les viscères . . . 145

III. — Endo-péricardites tuberculeuses 152

IV. — Lésions orificielles pseudo-primitives des tuberculeux. 164

CONCLUSIONS. 171

Imp. J. Thevenot, Saint-Dizier (Haute-Marne).

44